

10º Exame para Obtenção do Título de Membro da SBCOC

QUESTÕES E GABARITO

- **Prova composta por 80 questões, com quatro alternativas cada e apenas uma alternativa correta, dividido da seguinte maneira:**
 - 50 questões teóricas;
 - 30 questões teórico-práticas.

QUESTÃO 1

A lesão tendínea distal do bíceps braquial tem como fator de risco o uso de

- (A) macrolídeos.
- (B) tetraciclina.
- (C) cefalosporinas.
- (D) fluoroquinolonas.**

Alternativa correta: D

QUESTÃO 2

Na lesão distal do tríceps braquial,

- (A) a região miotendínea é a mais acometida.
- (B) a desinserção do terço central é a mais frequente.**
- (C) ocorre desinserção completa do tendão em 90% dos casos.
- (D) desinserção a partir do olecrano não ultrapassa 50% dos casos.

Alternativa correta: B

QUESTÃO 3

Nas fraturas proximais do úmero tratadas por osteossíntese com placa, é fator de risco para desenvolvimento de osteonecrose avascular a

- (A) via de acesso lateral.
- (B) fratura impactada em valgo.**
- (C) fratura associada do acrômio.
- (D) lesão de manguito rotador associada.

Alternativa correta: B

QUESTÃO 4

Os três D's que caracterizam a artropatia de CHARCOT são

- (A) dor, destruição e denervação.
- (B) denervação, debris e destruição.**
- (C) destruição, densidade óssea reduzida e debris.
- (D) debris, denervação e densidade óssea reduzida.

Alternativa correta: B

QUESTÃO 5

A localização típica da pseudartrose da extremidade distal do úmero no adulto é

- (A) condilar.
- (B) articular.
- (C) infracondilar.
- (D) supracondilar.**

Alternativa correta: D

QUESTÃO 6

No tratamento cirúrgico da rigidez do cotovelo, é indicação relativa de exploração do nervo ulnar a presença de

- (A) flexão de 110°.
- (B) rigidez extrínseca.
- (C) instabilidade em valgo.
- (D) arco de movimento < 30°**

Alternativa correta: D

QUESTÃO 7

No tratamento cirúrgico da fratura-luxação de MONTEGGIA, a primeira lesão a ser abordada é a

- (A) fratura da ulna.**
- (B) luxação da cabeça do rádio.
- (C) do ligamento colateral lateral.
- (D) do ligamento colateral medial.

Alternativa correta: A

QUESTÃO 8

No tratamento cirúrgico da epicondilite lateral, uma das estruturas que impede a retração distal do extensor radial curto do carpo é

- (A) a cápsula articular.
- (B) o ligamento anular.**
- (C) o extensor ulnar do carpo.
- (D) o ligamento colateral lateral.

Alternativa correta: B

QUESTÃO 9

Na cirurgia de LATARJET recomenda-se, para elevar o potencial de consolidação,

- (A) a técnica do arco congruente.
- (B) o posicionamento oblíquo dos parafusos.
- (C) o comprimento do enxerto acima de 2 cm.**
- (D) o posicionamento inferiorizado do enxerto.

Alternativa correta: C

QUESTÃO 10

Na reabilitação pós-operatória do ombro, o exercício passivo que promove maior ativação do músculo supraespal é o

- (A) da polia.**
- (B) pêndulo de CODMAN.
- (C) movimento assistido por fisioterapeuta.
- (D) aparelho de movimento passivo contínuo (CPM).

Alternativa correta: A

QUESTÃO 11

Na tendinite calcárea, é fator de risco para a falha do tratamento conservador

- (A) o acometimento unilateral.
- (B) a extensão medial da calcificação.**
- (C) o pequeno volume do depósito de cálcio.
- (D) o depósito próximo à região posterior do acrômio.

Alternativa correta: B

QUESTÃO 12

A instabilidade rotatória posteromedial do cotovelo tem como mecanismo de trauma a carga axial com estresse em

- (A) varo e pronação.**
- (B) valgo e supinação.
- (C) hiperextensão do cotovelo.
- (D) varo e hiperextensão do cotovelo.

Alternativa correta: A

QUESTÃO 13

Quanto às complicações da cirurgia de LATARJET,

- (A) a incidência de infecção é de cerca de 10%.
- (B) hematoma ocorre em cerca de 1 a 2% dos casos.**
- (C) 5% dos casos evoluem com osteoartrite, em média.
- (D) o número de parafusos não altera a taxa de consolidação.

Alternativa correta: B

QUESTÃO 14

Os limites proximal e distal da *no man's land* da cabeça longa do bíceps braquial são, respectivamente, a

- (A) origem na glenoide e a margem articular umeral.
- (B) margem articular umeral e a margem distal do subescapular.
- (C) margem articular umeral e a margem proximal do subescapular.
- (D) margem distal do subescapular e a margem proximal do peitoral maior.**

Alternativa correta: D

QUESTÃO 15

Na artroplastia total anatômica do ombro, o *overstuffing* pode ocorrer por

- (A) lesão do supraespinal.
- (B) osteotomia umeral baixa.
- (C) erosão central da glenoide.
- (D) componente umeral em varo.**

Alternativa correta: D

QUESTÃO 16

O uso de enxerto tendíneo é imprescindível na transferência muscular do

- (A) trapézio inferior no tratamento da paralisia obstétrica.
- (B) latíssimo do dorso no tratamento da paralisia obstétrica.
- (C) trapézio inferior para lesão posterossuperior do manguito rotador.**
- (D) latíssimo do dorso para lesão posterossuperior do manguito rotador.

Alternativa correta: C

QUESTÃO 17

Na lesão aguda do peitoral maior, é complicação do tratamento cirúrgico, com respectiva frequência,

- (A) neuropatia, de 15%.
- (B) hematoma, de 15%.
- (C) dor persistente, de 20%.
- (D) nova ruptura, menor que 5%.**

Alternativa correta: D

QUESTÃO 18

Na artrodese escapulotorácica, a posição ideal da escápula é em

- (A) 15° de adução.
- (B) 20° de abdução.**
- (C) adução máxima.
- (D) abdução máxima.

Alternativa correta: B

QUESTÃO 19

O principal estabilizador contra o estresse em varo com o cotovelo em extensão é

- (A) a cápsula.
- (B) a superfície articular.**
- (C) o complexo ligamentar colateral lateral.
- (D) o complexo ligamentar colateral medial.

Alternativa correta: B

QUESTÃO 20

A síndrome compressiva no espaço quadrangular acomete o nervo

- (A) axilar e a artéria braquial profunda.
- (B) toracodorsal e a artéria subescapular.
- (C) supraescapular e a artéria supraescapular.
- (D) axilar e a artéria circunflexa posterior do úmero.**

Alternativa correta: D

QUESTÃO 21

Para o uso seguro de aspirado de medula óssea (*BMA*), sua obtenção deve ser contraindicada em vigência de

- (A) anemia leve.
- (B) infecção ativa.**
- (C) idade superior a 50 anos.
- (D) uso de anti-hipertensivos.

Alternativa correta: B

QUESTÃO 22

Na artrodese de cotovelo, as preferências de ângulos de flexão para trabalho braçal e para trabalho administrativo com computador são, respectivamente,

- (A) 90° e 45°.**
- (B) 90° e 60°.
- (C) 110° e 20°.
- (D) 110° e 60°.

Alternativa correta: A

QUESTÃO 23

Na reconstrução da cápsula superior do ombro,

- (A) espera-se melhora significativa nos escores clínicos.**
- (B) não se observa melhora significativa da rotação lateral.
- (C) as taxas de cicatrização do enxerto são superiores a 80%.
- (D) a taxa de complicação pós-operatória é superior a 20% na média dos estudos.

Alternativa correta: A

QUESTÃO 24

A tríade terrível do cotovelo está associada a um padrão de instabilidade

- (A) anterolateral.
- (B) anteromedial.
- (C) posterolateral.**
- (D) posteromedial.

Alternativa correta: C

QUESTÃO 25

São estruturas que compõem o complexo suspensório superior do ombro o ligamento

- (A) coracoumeral e o acrômio.
- (B) trapezoide e a espinha da escápula.
- (C) coracoacromial e o terço distal da clavícula.
- (D) transverso do úmero e o processo coracoide.

Alternativa correta: C

QUESTÃO 26

É indicação para osteossíntese das fraturas da glenoide um(a)

- (A) desvio articular de 3 mm.
- (B) subluxação persistente da cabeça umeral.
- (C) acometimento do polo superior da glenoide.
- (D) acometimento de 12% da superfície articular.

Alternativa correta: B

QUESTÃO 27

Na osteoartrite primária degenerativa do ombro, a *bad arthritic triad* representa

- (A) subluxação posterior, biconcavidade glenoidal e lesão do nervo axilar.
- (B) lesão do nervo axilar, lesão do manguito rotador e luxação glenoumeral.
- (C) retroversão da glenoide, biconcavidade glenoidal e subluxação posterior.
- (D) lesão do nervo supraescapular, retroversão da glenoide e lesão do manguito rotador.

Alternativa correta: C

QUESTÃO 28

Na liberação artroscópica da cápsula anterior do cotovelo, está sob maior risco de lesão o nervo

- (A) ulnar.
- (B) mediano.
- (C) interósseo anterior.
- (D) interósseo posterior.

Alternativa correta: D

QUESTÃO 29

Na avaliação do cotovelo pela escala MEPS (*Mayo Elbow Performance Score*), fazem parte as variáveis

- (A) dor, força e estabilidade.
- (B) dor, força e atividades diárias.
- (C) mobilidade, dor e estabilidade.**
- (D) mobilidade, força e atividades diárias.

Alternativa correta: C

QUESTÃO 30

Nas fraturas proximais do úmero, segundo HERTEL, é fator preditivo independente para isquemia da cabeça umeral

- (A) fratura *head-split*.
- (B) fratura do colo cirúrgico.
- (C) avulsão da grande tuberosidade.
- (D) extensão metafisária distal do fragmento da cabeça umeral ≤ 8 mm.**

Alternativa correta: D

QUESTÃO 31

No reparo artroscópico de BANKART, segundo BAUER et al., há evidência de que a implantação da âncora às 6 horas no decúbito lateral, quando comparada à cadeira de praia, é tecnicamente

- (A) mais difícil, associado a piores resultados.
- (B) mais fácil, mas sem impacto aos resultados.
- (C) mais fácil, associado a melhores resultados.**
- (D) mais difícil, mas sem impacto aos resultados.

Alternativa correta: C

QUESTÃO 32

No tratamento da osteoartrite acromioclavicular, a ressecção distal da clavícula por artroscopia é eficaz na preservação dos ligamentos acromioclaviculares

- (A) anterior e inferior.
- (B) posterior e inferior.
- (C) anterior e superior.
- (D) posterior e superior.**

Alternativa correta: D

QUESTÃO 33

Na artroplastia reversa, é fator de risco para ocorrência de fratura por estresse do acrômio e/ou da espinha da escápula

- (A) a distalização do úmero.
- (B) a medialização do úmero.
- (C) a medialização do centro de rotação.
- (D) o parafuso superior direcionado ao processo coracoide.

Alternativa correta: A

QUESTÃO 34

Na luxação acromioclavicular (AC), os principais responsáveis pela estabilidade no sentido anterior são os ligamentos

- (A) AC (porção anteroinferior) e conoide.
- (B) AC (porção anterossuperior) e conoide.
- (C) AC (porção anteroinferior) e trapezoide.
- (D) AC (porção anterossuperior) e trapezoide.

Alternativa correta: A

QUESTÃO 35

O sinal do corneteiro indica acometimento do músculo

- (A) deltoide.
- (B) supraespinal.
- (C) redondo maior.
- (D) redondo menor.

Alternativa correta: D

QUESTÃO 36

Na fixação minimamente invasiva da fratura diafisária do úmero com placa em ponte anterior, o nervo em risco é o

- (A) mediano, na incisão distal.
- (B) mediano, na incisão proximal.
- (C) musculocutâneo, na incisão distal.
- (D) musculocutâneo, na incisão proximal.

Alternativa correta: C

QUESTÃO 37

Para escolha do tamanho e do comprimento adequados da prótese da cabeça do rádio, deve-se evitar o uso

- (A) de próteses de teste.
- (B) de radioscopia transoperatória.
- (C) da fossa sigmoide como parâmetro anatômico.
- (D) do maior diâmetro da superfície articular da cabeça ressecada.

Alternativa correta: D

QUESTÃO 38

Na artroplastia do ombro, o *stress shielding* proximal do úmero ocorre por

- (A) *press fit* diafisário.
- (B) *press fit* metafisário.
- (C) cabeça umeral grande.
- (D) cimentação metafisária.

Alternativa correta: A

QUESTÃO 39

A osteocondrite dissecante do capítulo, em comparação com a doença de PANNER, acomete pacientes mais

- (A) velhos e tem maior chance de formar corpos livres.
- (B) jovens e tem maior chance de formar corpos livres.
- (C) velhos e tem menor chance de formar corpos livres.
- (D) jovens e tem menor chance de formar corpos livres.

Alternativa correta: A

QUESTÃO 40

Na fratura da escápula, é indicação de tratamento cirúrgico

- (A) o ângulo glenopolar (GPA) de 35°.
- (B) a angulação no plano sagital de 45°.
- (C) a medialização de 17 mm da glenoide.
- (D) a medialização de 15 mm da glenoide + angulação no plano sagital de 10°.

Alternativa correta: B

QUESTÃO 41

O principal estabilizador anteroposterior da articulação esternoclavicular é

- (A) o disco clavicular.
- (B) a cápsula posterior.**
- (C) o ligamento interclavicular.
- (D) o ligamento costoclavicular.

Alternativa correta: B

QUESTÃO 42

No *Rotator Cuff Healing Index*, é fator de risco independente para falha de cicatrização

- (A) o tabagismo.
- (B) o sexo feminino.
- (C) o diabetes mellitus.
- (D) a alta demanda laboral.**

Alternativa correta: D

QUESTÃO 43

Na instabilidade posterior do ombro, é fator preditor de falha do tratamento conservador

- (A) anteversão da glenoide.
- (B) idade acima de 40 anos.
- (C) mecanismo atraumático.
- (D) lesão de HILL-SACHS reversa.**

Alternativa correta: D

QUESTÃO 44

Na fratura do coronoide tipo II de REGAN-MORREY, a manobra intraoperatória que auxilia na indicação de fixação é o(a)

- (A) *pivot-shift*.
- (B) gaveta posterior.
- (C) estresse em varo.**
- (D) estresse em valgo.

Alternativa correta: C

QUESTÃO 45

O "cabo rotador" é uma estrutura

- (A) intracapsular, profunda aos tendões supraespinal e infraespinal.
- (B) extracapsular, profunda aos tendões supraespinal e infraespinal.
- (C) intracapsular, localizada superficialmente ao tendão do infraespinal.
- (D) extracapsular, localizada superficialmente ao tendão do infraespinal.

Alternativa correta: A

QUESTÃO 46

É característica do ombro do arremessador uma

- (A) discinesia escapular.
- (B) rotação lateral diminuída.
- (C) laxidão capsular posterior.
- (D) cadeia cinética do arremesso normal.

Alternativa correta: A

QUESTÃO 47

Nas lesões do manguito rotador, o *comma sign* é composto pelos ligamentos

- (A) glenoumerais médio e superior.
- (B) coracoacromial e coracoumeral.
- (C) glenoumeral superior e coracoumeral.
- (D) glenoumeral superior e transverso do úmero.

Alternativa correta: C

QUESTÃO 48

O design da artroplastia total reversa que melhor recria os braços de momento de um ombro normal é aquele com glenosferae componente umeral, respectivamente,

- (A) lateralizada e inlay de 135°.
- (B) medializada e inlay de 135°.
- (C) lateralizada e onlay de 145°.
- (D) medializada e onlay de 145°.

Alternativa correta: A

QUESTÃO 49

Na capsulite adesiva do ombro, o bloqueio do nervo supraescapular promove a melhora da(o)

- (A) dor.
- (B) força.
- (C) trofismo muscular.
- (D) amplitude de movimento ativo.

Alternativa correta: A

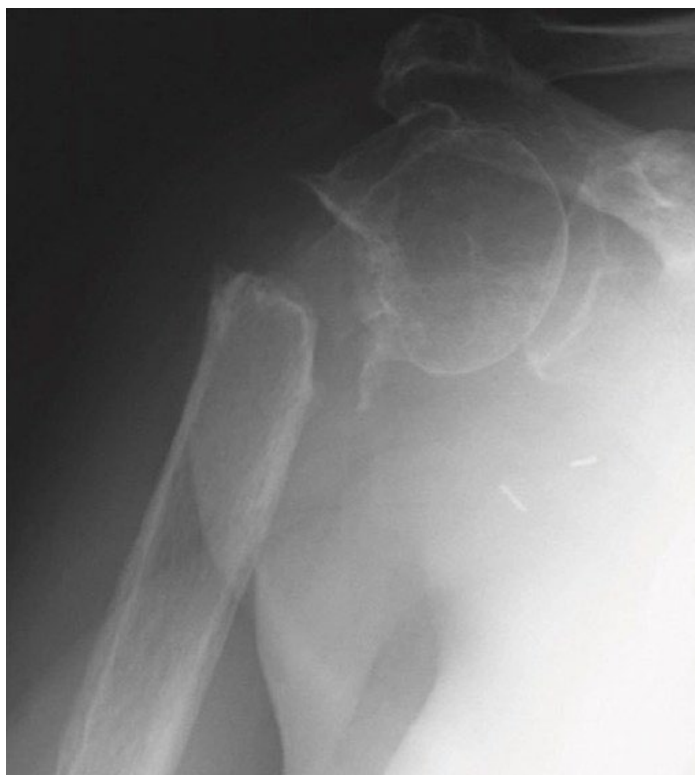QUESTÃO 50

Para a implantação do componente da glenoide da artroplastia do ombro, a instrumentação específica (*PSI*), quando comparada com a convencional, proporciona melhor precisão

- (A) apenas do ponto de entrada.
- (B) apenas da inclinação e da versão.
- (C) apenas da inclinação e do ponto de entrada.
- (D) da inclinação, da versão e do ponto de entrada.

Alternativa correta: D

QUESTÃO 51

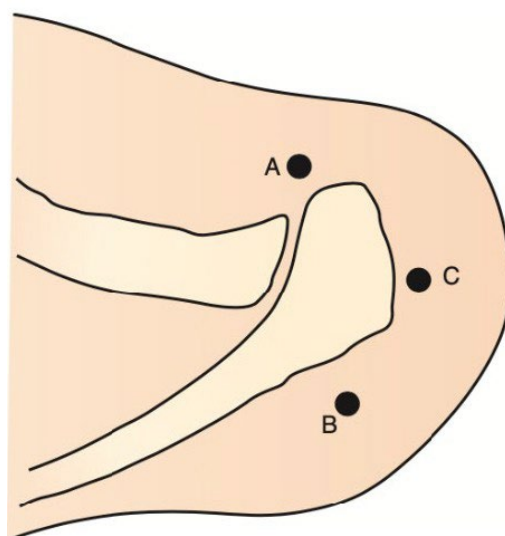


A seqüela de fratura apresentada na imagem a seguir é classificada por BOILEAU como do tipo

- (A) I.
- (B) II.
- (C) III.**
- (D) IV.

Alternativa correta: C

QUESTÃO 52

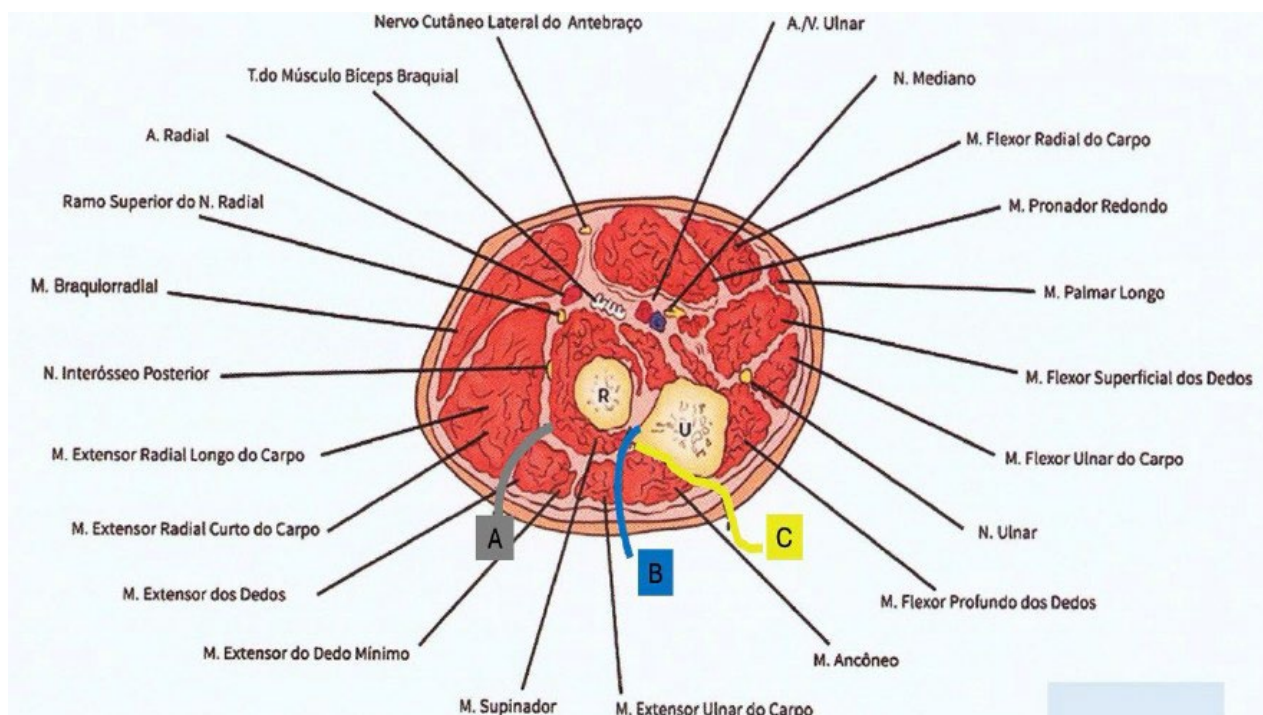


No tratamento da lesão *SLAP*, o portal demarcado pela letra "C" na figura acima é o de

- (A) SNYDER.
- (B) NEVIASER.
- (C) ROCKWOOD.
- (D) WILMINGTON.**

Alternativa correta: D

QUESTÃO 53

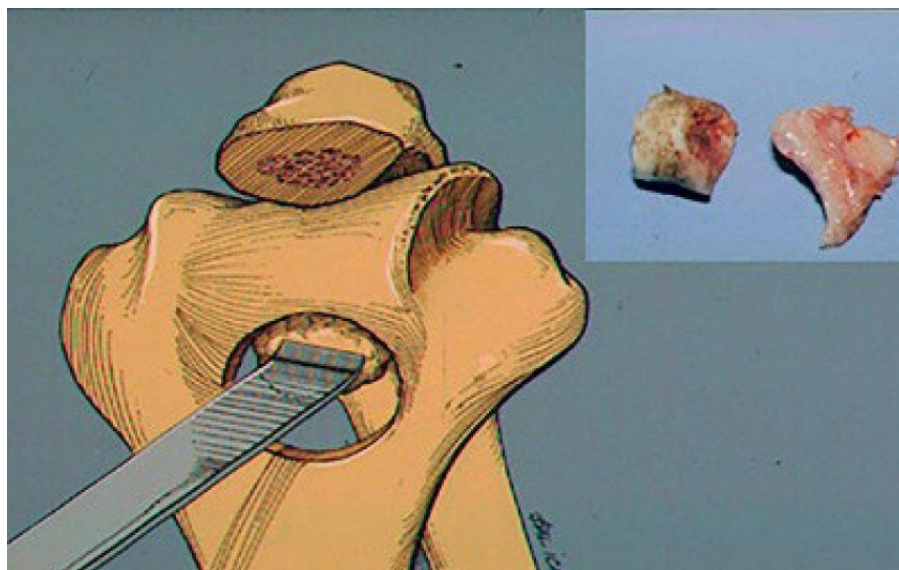


No tratamento cirúrgico da fratura da cabeça do rádio, os acessos representados na figura acima como A, B e C são, respectivamente,

- (A) KAPLAN, KOCHER e BOYD.**
- (B) MORREY, BOYD e KOCHER.
- (C) KAPLAN, KOCHER e HOTCHKISS.
- (D) KOCHER, KAPLAN e HOTCHKISS.

Alternativa correta: A

QUESTÃO 54

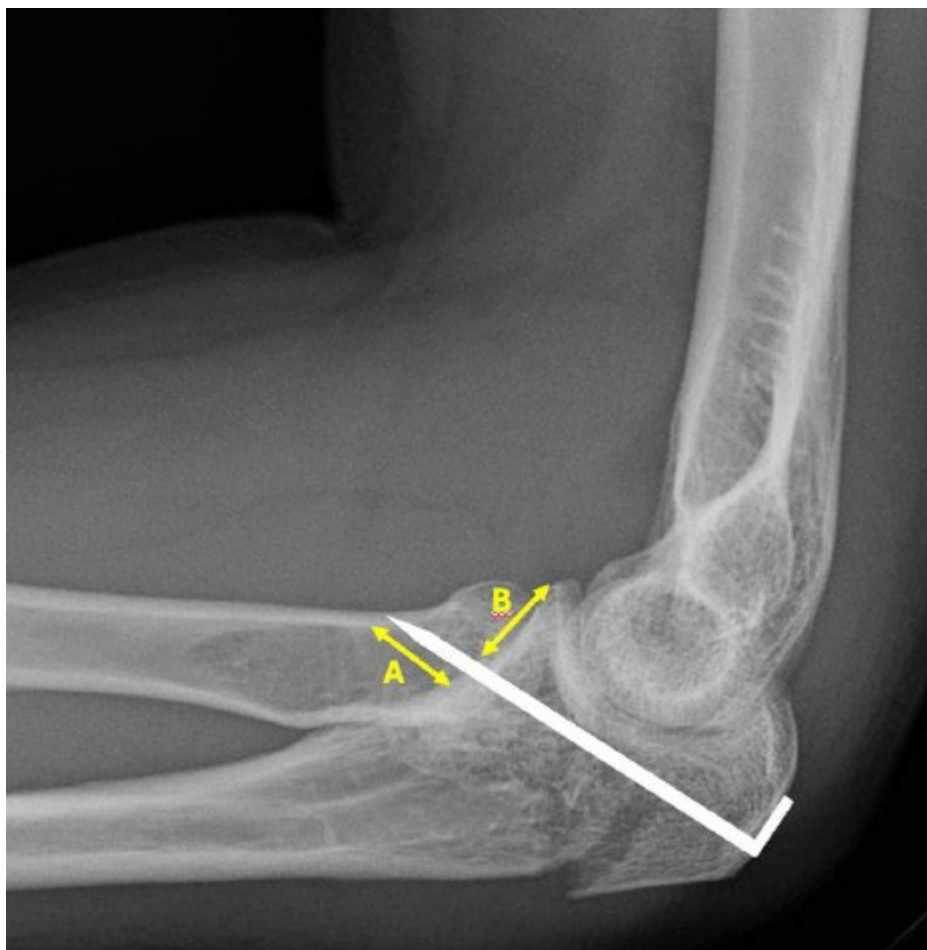

Na osteoartrite primária do cotovelo, a técnica cirúrgica demonstrada na imagem acima foi originalmente descrita por

- (A) KING.
- (B) O'DRISCOLL.
- (C) BRYAN E MORREY.
- (D) OUTERBRIDGE E KASHIWAGI.**

Alternativa correta: D

QUESTÃO 55

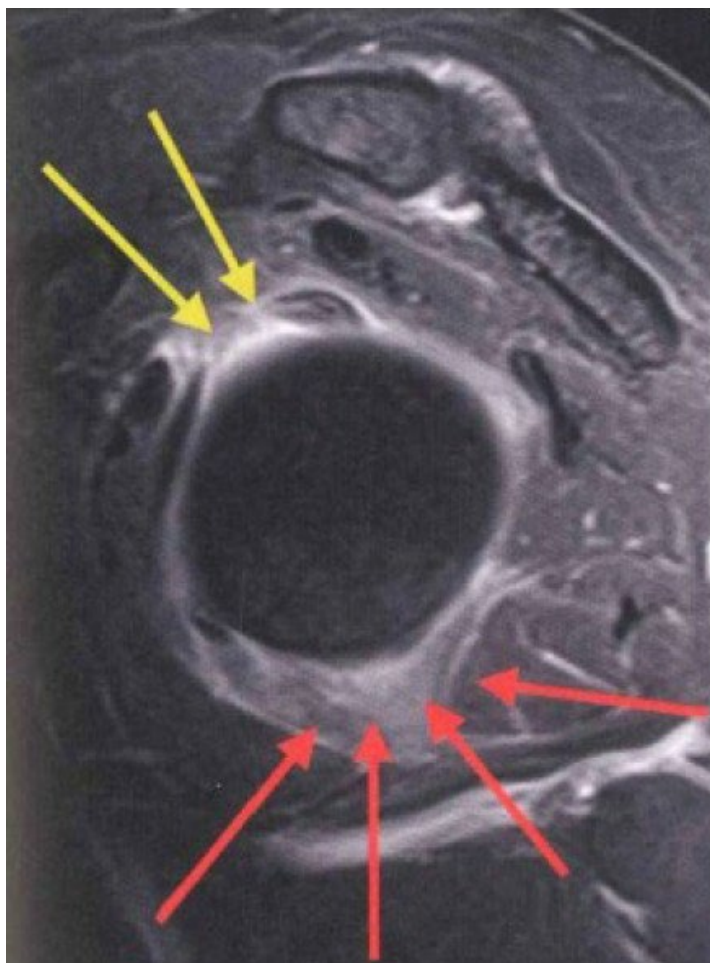


Na técnica de banda de tensão representada na figura acima, as distâncias A e B devem medir, no máximo e no mínimo, respectivamente,

- (A) 10 mm e 20 mm.
- (B) 20 mm e 10 mm.
- (C) 10 mm e 15 mm.**
- (D) 15 mm e 10 mm.

Alternativa correta: C

QUESTÃO 56




Na imagem acima de ressonância magnética do ombro após contraste com gadolínio intravenoso, os achados apontados pelas setas são sugestivos de

- (A) artrite séptica.
- (B) neuropatia axilar.
- (C) capsulite adesiva.**
- (D) síndrome de PARSONAGE-TURNER.

Alternativa correta: C

QUESTÃO 57




O componente que reduz os estresses posterossuperior e rotacional na haste umeral corresponde, na imagem acima, à letra

- (A) A.
- (B) B.
- (C) C.**
- (D) D.

Alternativa correta: C

QUESTÃO 58

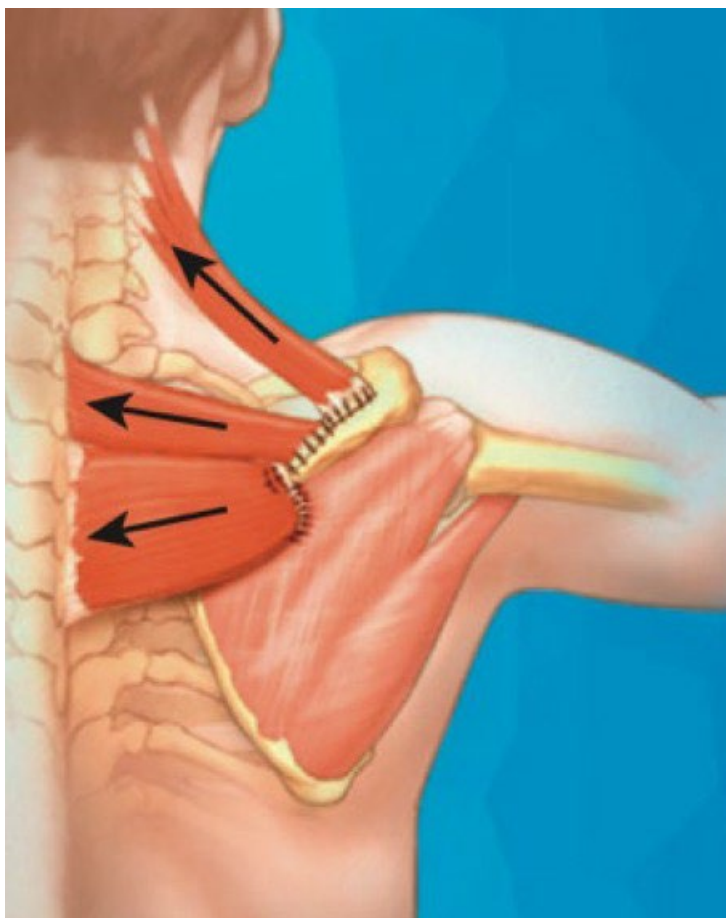


Na figura acima, a relutância do paciente em estender o cotovelo para se levantar é indicativa de

- (A) epicondilite lateral.
- (B) epicondilite medial.
- (C) instabilidade posteromedial.
- (D) instabilidade posterolateral rotatória.**

Alternativa correta: D

QUESTÃO 59

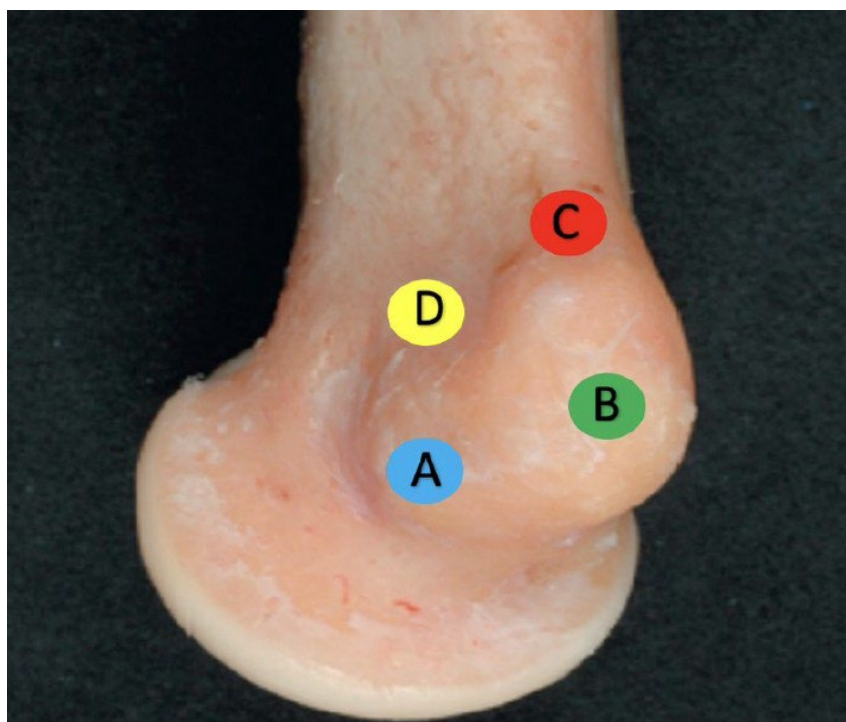


A cirurgia ilustrada na imagem acima é indicada para o tratamento de seqüela de lesão do nervo

- (A) acessório.**
- (B) torácico longo.
- (C) supraescapular.
- (D) dorsal da escápula.

Alternativa correta: A

QUESTÃO 60

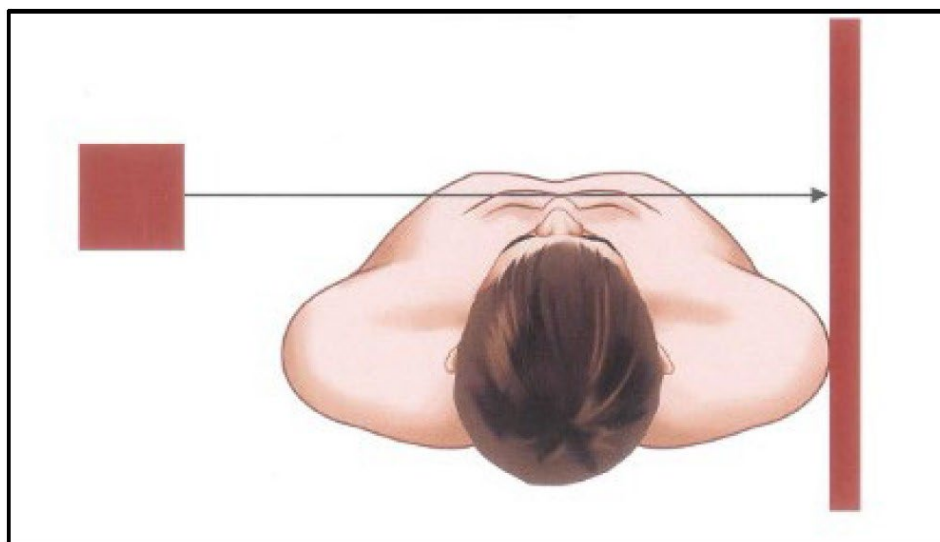


A origem do complexo ligamentar medial do cotovelo é representada na figura acima pelo círculo da cor

- (A) A – Azul.
- (B) B – Verde.
- (C) C – Vermelho.
- (D) D – Amarelo.

Alternativa correta: A

QUESTÃO 61

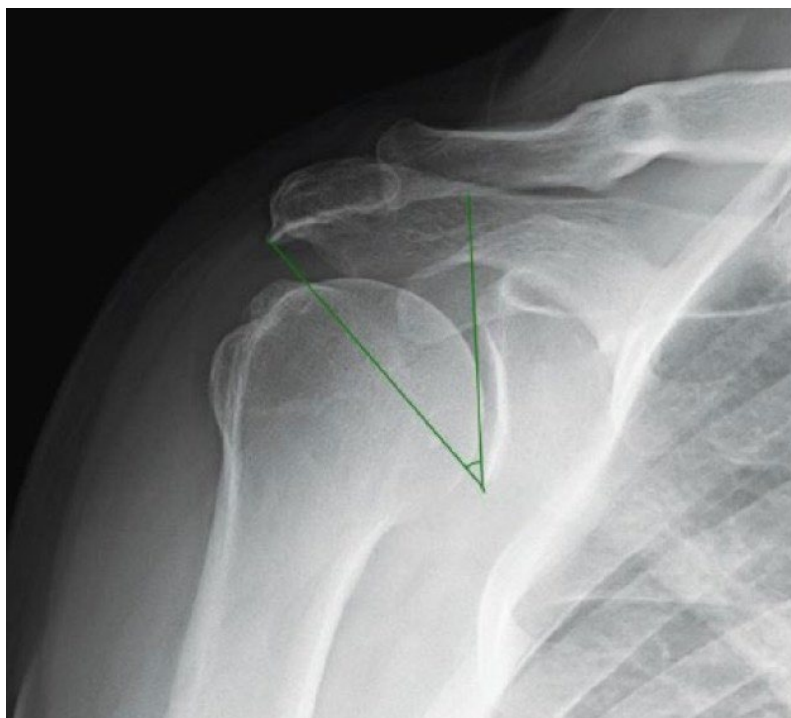


A figura acima representa a incidência radiográfica de

- (A) HOBBS.
- (B) HEINIG.**
- (C) SERENDIPITY.
- (D) STRYKER "notch".

Alternativa correta: B

QUESTÃO 62

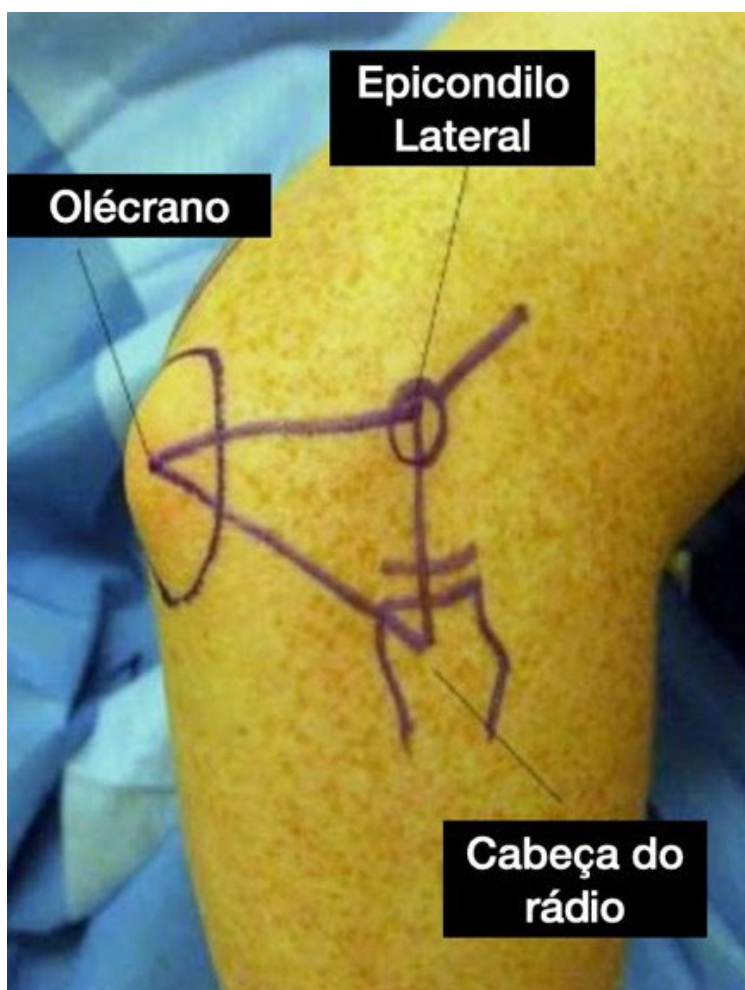


Um valor de 40° do ângulo traçado na imagem acima tem forte associação com

- (A) osteoartrite do ombro.
- (B) lesão do manguito rotador.**
- (C) osteoartrite acromioclavicular.
- (D) instabilidade anterior do ombro.

Alternativa correta: B

QUESTÃO 63



Na artroscopia do cotovelo, o portal que fica no centro do triângulo acima é particularmente útil para

- (A) neurólise ulnar.
- (B) liberação capsular anterior.
- (C) retirada de corpo livre da fossa olecraniana.
- (D) desbridamento de osteocondrite dissecante do capítulo.**

Alternativa correta: D

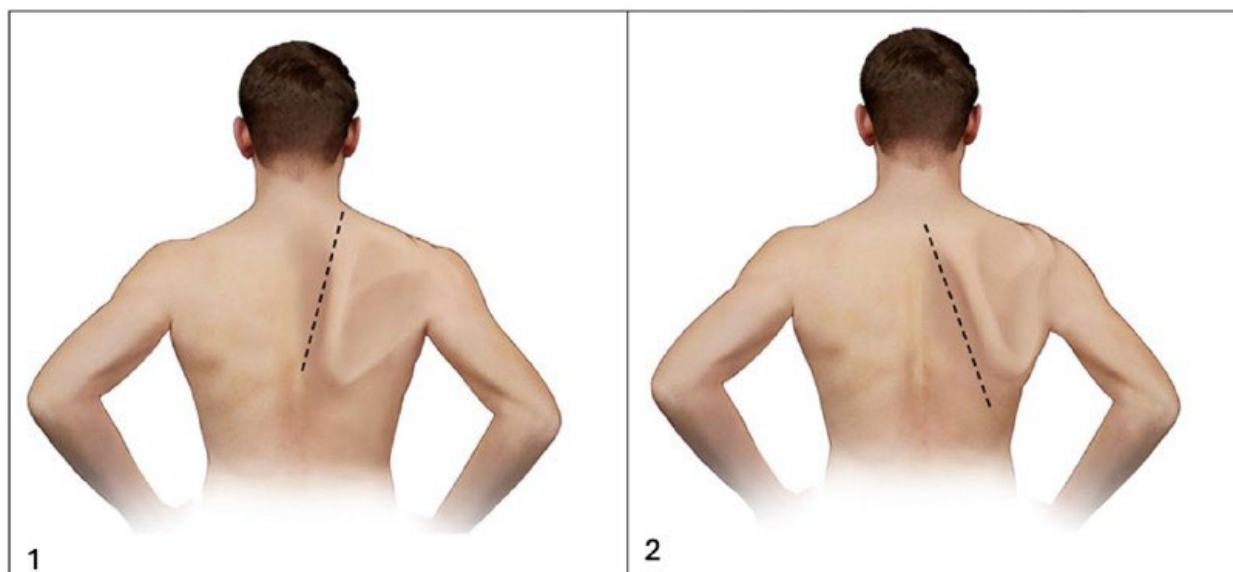
QUESTÃO 64

É etapa do acesso clássico de JUDET

- (A) a desinserção do músculo redondo menor.
- (B) incisão seguindo a borda lateral da escápula.
- (C) a liberação da origem do infraespal a partir da escápula.**
- (D) o destacamento da origem da porção lateral do músculo deltoide.

Alternativa correta: C

QUESTÃO 65

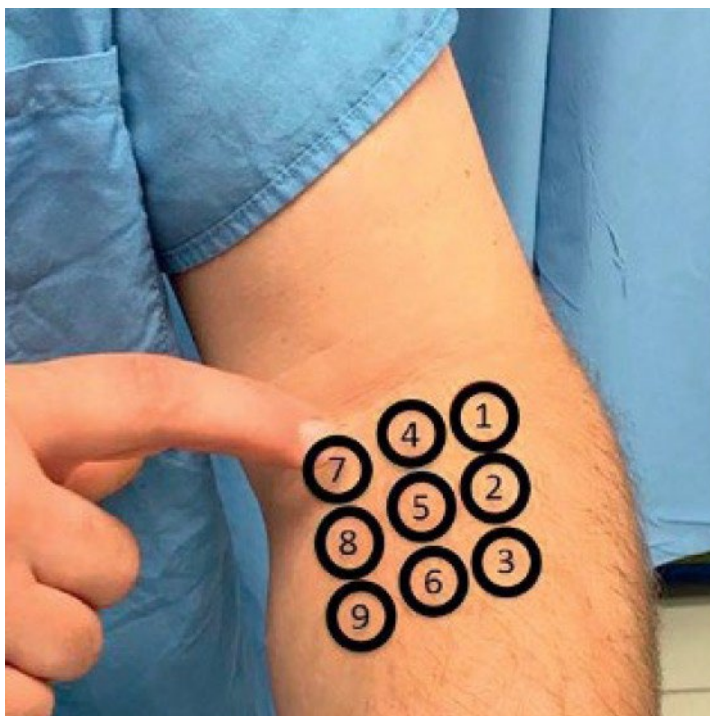

As imagens acima demonstram escápulas aladas secundárias do acometimento de, respectivamente,

- (A) 1: deltoide e nervo axilar; 2: serrátil anterior e nervo torácico longo.
(B) 1: serrátil anterior e nervo torácico longo; 2: trapézio e nervo acessório.
(C) 1: serrátil anterior e nervo acessório; 2: romboídes e nervo dorsal da escápula.
(D) 1: infraespal e nervo supraescapular; 2: serrátil anterior e nervo torácico longo.

Alternativa correta: B

QUESTÃO 66

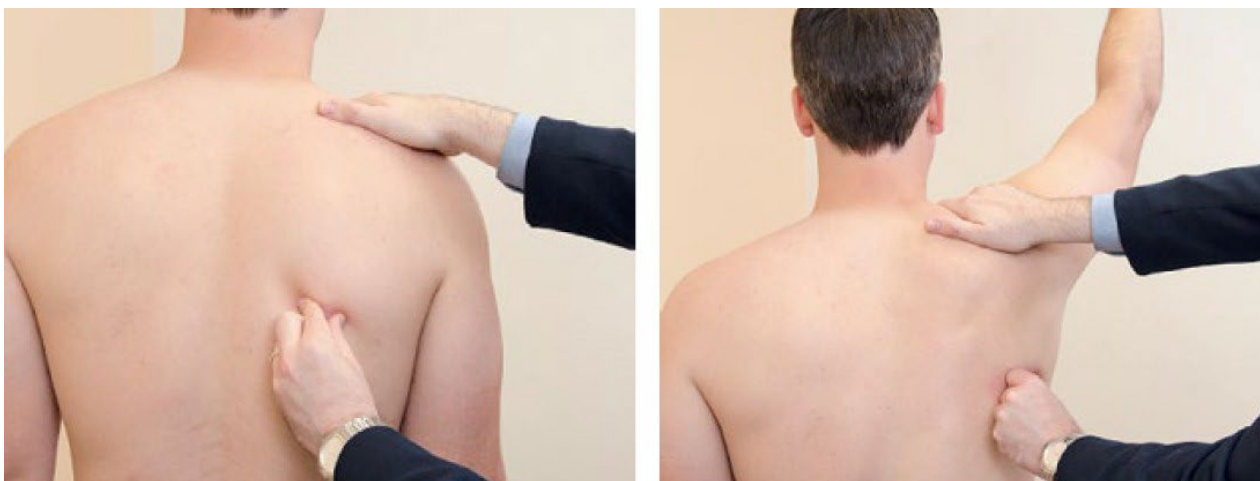

Na imagem acima, é sugestivo de síndrome do túnel radial e de compressão do nervo mediano dor à palpação, respectivamente, das áreas

- (A) 1-2 e 4-5.
- (B) 1-2 e 5-6.**
- (C) 2-3 e 5-6.
- (D) 2-3 e 4-5.

Alternativa correta: B

QUESTÃO 67

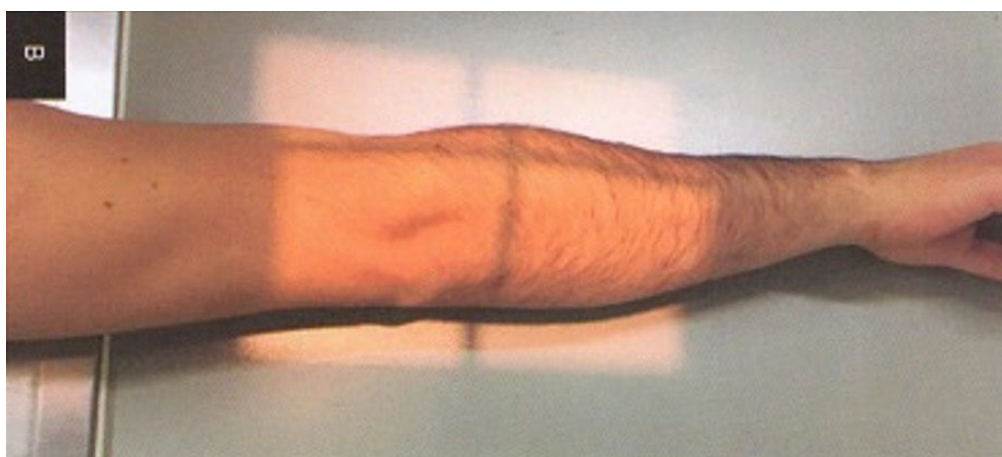


No exame físico da discinesia escapular, a sequência de imagens acima representa o teste da

- (A) flexão de braço.
- (B) assistência escapular.**
- (C) estabilização escapular.
- (D) elevação anterior resistida.

Alternativa correta: B

QUESTÃO 68

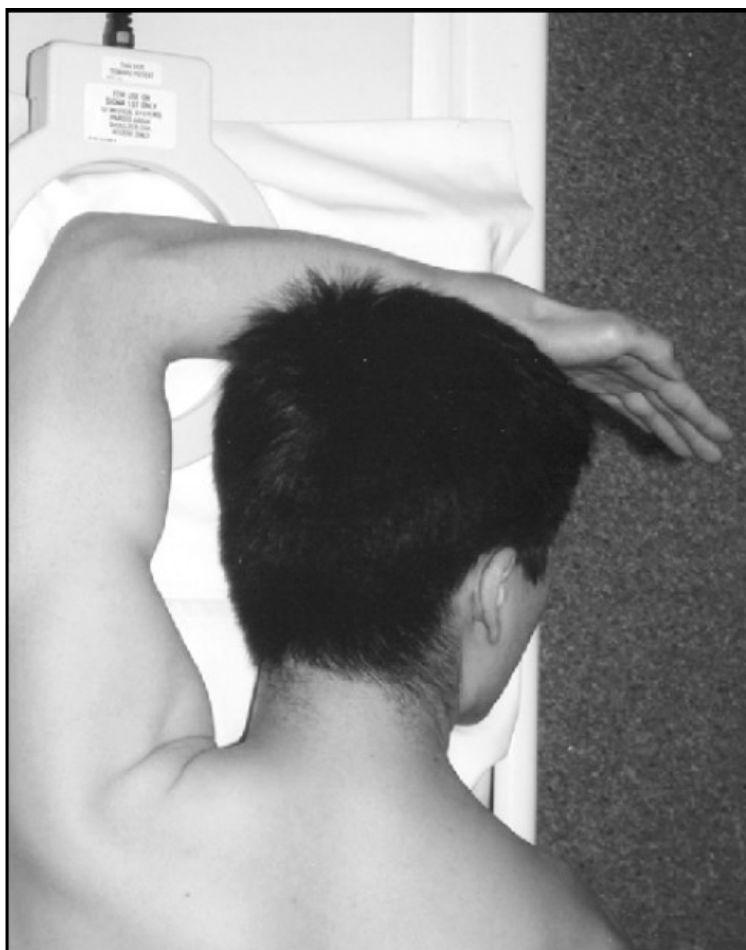


Na avaliação radiográfica das fraturas da cabeça do rádio, a incidência oblíqua interna demonstrada na imagem acima permite melhor visualização de lesões associadas à(ao)

- (A) capítulo.
- (B) olécrano.**
- (C) colo do rádio.
- (D) tuberosidade radial.

Alternativa correta: B

QUESTÃO 69

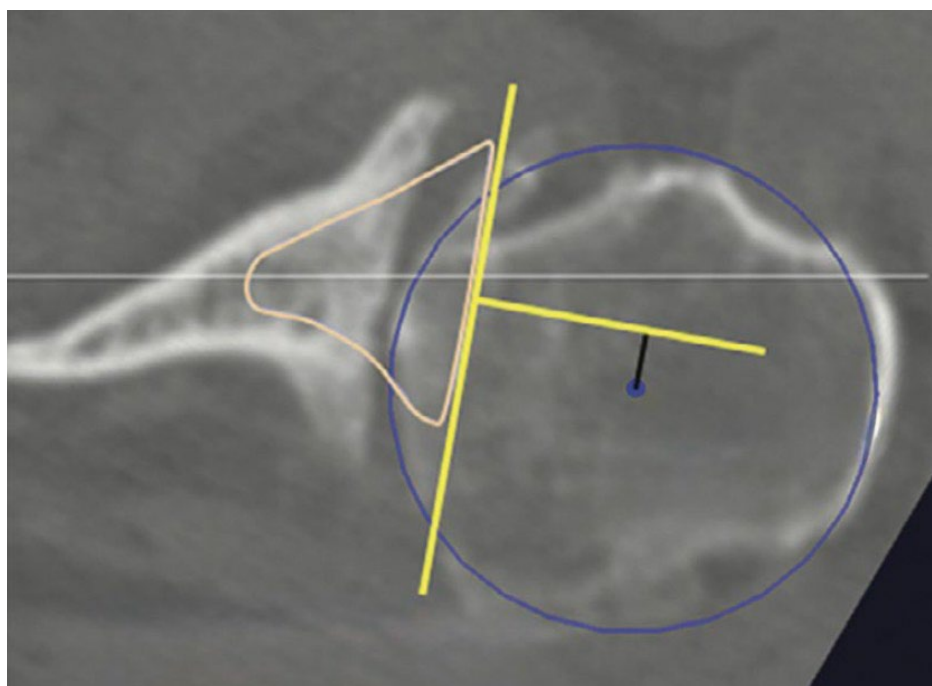


O posicionamento demonstrado na imagem acima, para uma ressonância magnética de cotovelo, objetiva melhor visualização do

- (A) complexo ligamentar lateral.
- (B) complexo ligamentar medial.
- (C) tendão distal do bíceps braquial.**
- (D) tendão distal do tríceps braquial.

Alternativa correta: C

QUESTÃO 70



A osteoartrite primária degenerativa de ombro evidenciada na imagem acima é classificada por WALCH como

- (A) A2.
- (B) B3.**
- (C) C.
- (D) D.

Alternativa correta: B

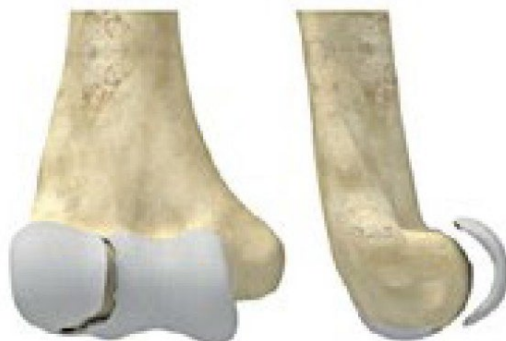QUESTÃO 71

O bloqueio distal das hastas diafisárias umerais longas anterógradas é mais seguro com a técnica

- (A) aberta, à mão livre.**
- (B) percutânea, à mão livre.
- (C) aberta, com guia de bloqueio longo.
- (D) percutânea, com guia de bloqueio longo.

Alternativa correta: A

QUESTÃO 72

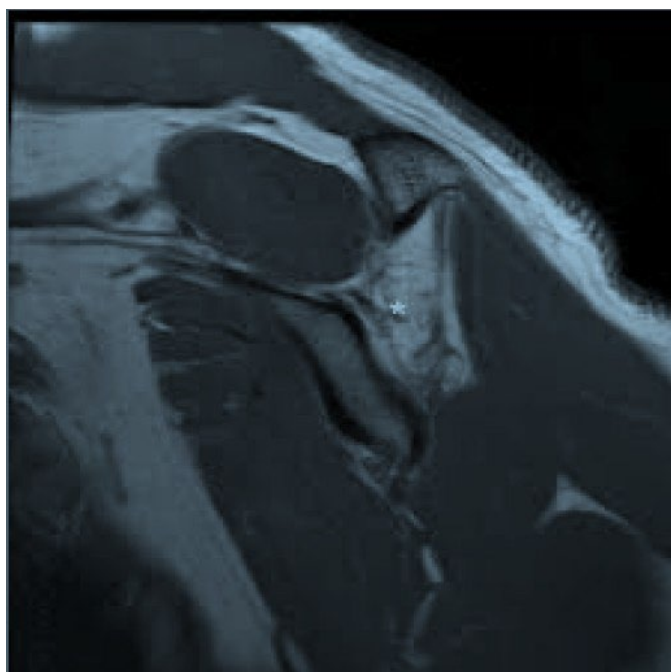


A fratura representada na figura acima é classificada, segundo BRYAN-MORREY, como do tipo

- (A) II.
- (B) III.
- (C) IV.
- (D) V.

Alternativa correta: A

QUESTÃO 73

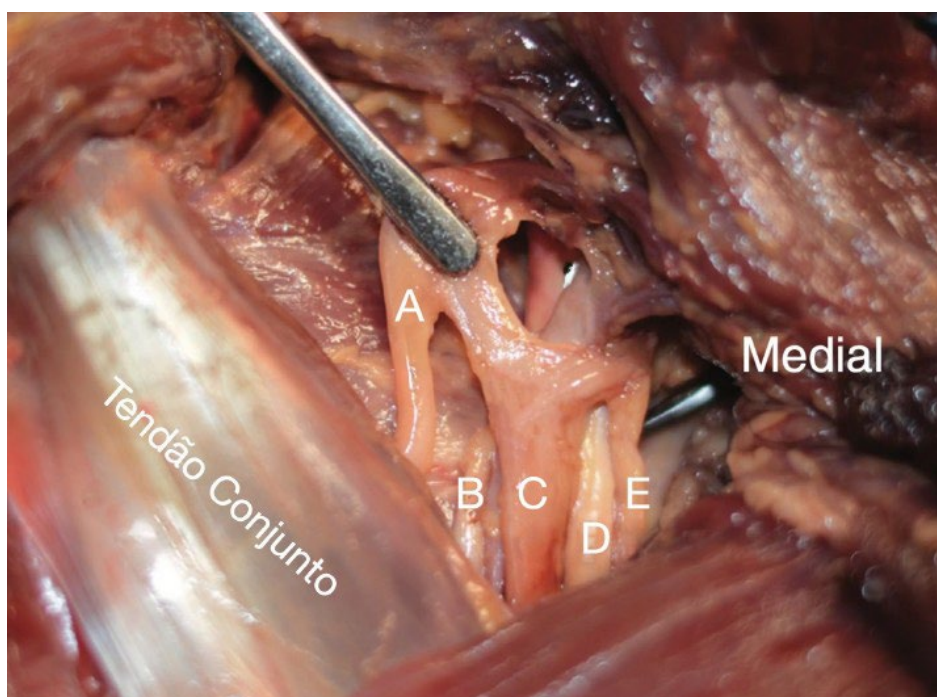


Na imagem acima, o local mais provável da compressão neurológica é

- (A) o espaço triangular.
- (B) o espaço quadrangular.
- (C) a incisura espinoglenoidal.
- (D) a incisura superior da escápula.

Alternativa correta: C

QUESTÃO 74

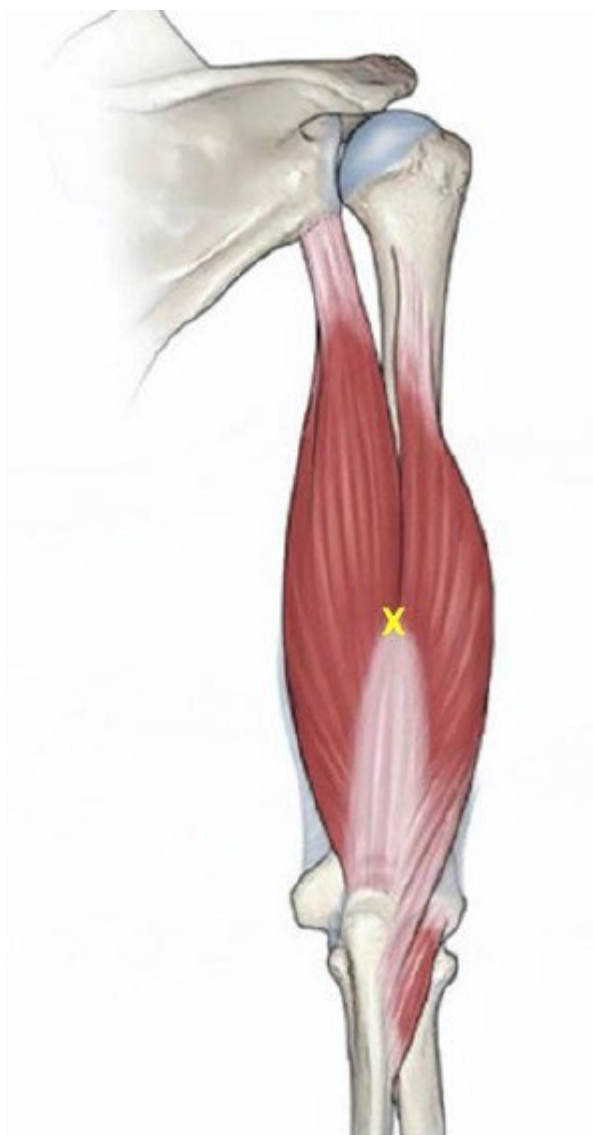

Os nervos identificados de A a E na fotografia acima de um ombro direito, visto por anterior, são, respectivamente,

- (A) axilar, músculo-cutâneo, mediano, radial e ulnar.
- (B) axilar, músculo-cutâneo, radial, mediano e ulnar.
- (C) músculo-cutâneo, axilar, mediano, radial e ulnar.**
- (D) músculo-cutâneo, axilar, radial, mediano e ulnar.

Alternativa correta: C

QUESTÃO 75

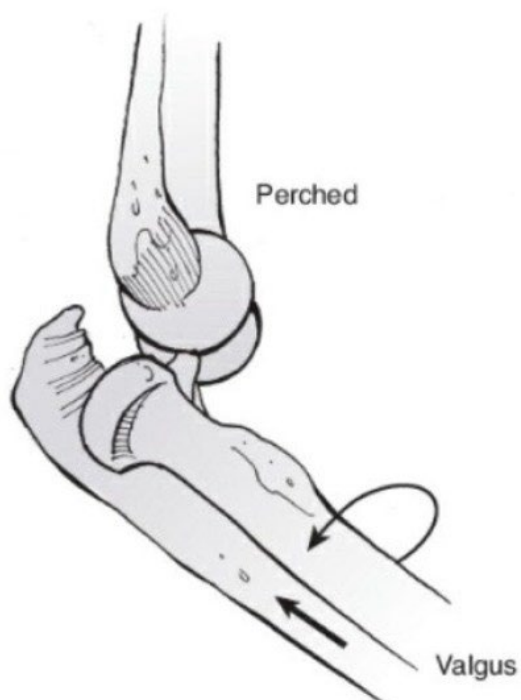


Na ilustração acima, o nervo radial é identificado proximal ao ponto X, em média,

- (A) 1,5 cm.
- (B) 4,0 cm.**
- (C) 6,0 cm.
- (D) 7,5 cm.

Alternativa correta: B

QUESTÃO 76

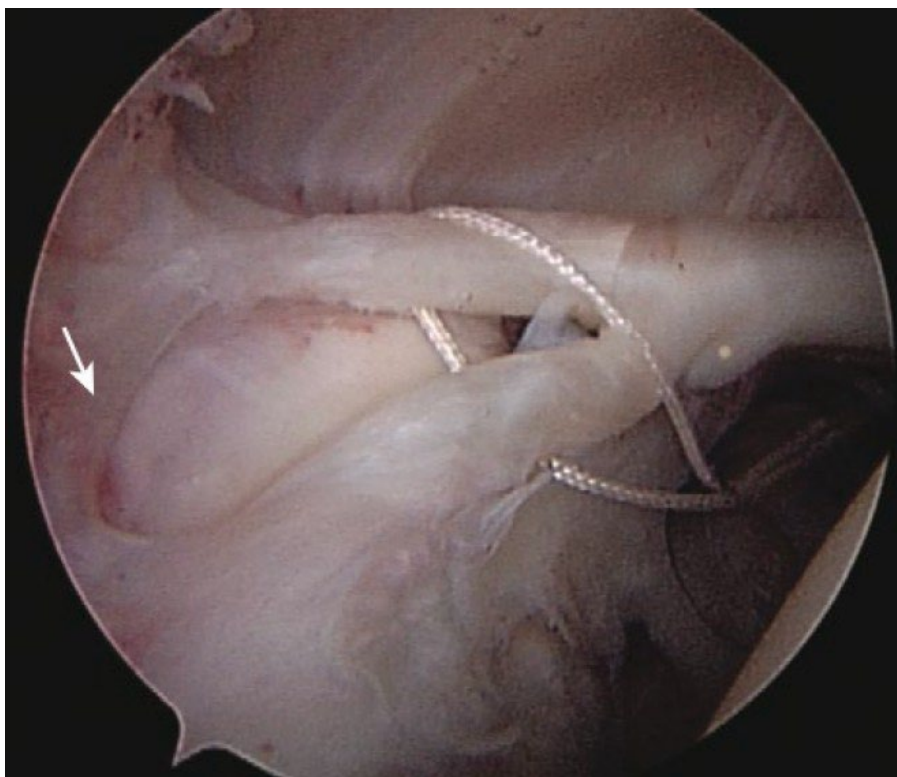


Conforme o mecanismo de luxação do cotovelo descrito por O'DRISCOLL, a imagem acima corresponde ao estágio

- (A) I.
- (B) II.**
- (C) IIIa.
- (D) IIIb.

Alternativa correta: B

QUESTÃO 77

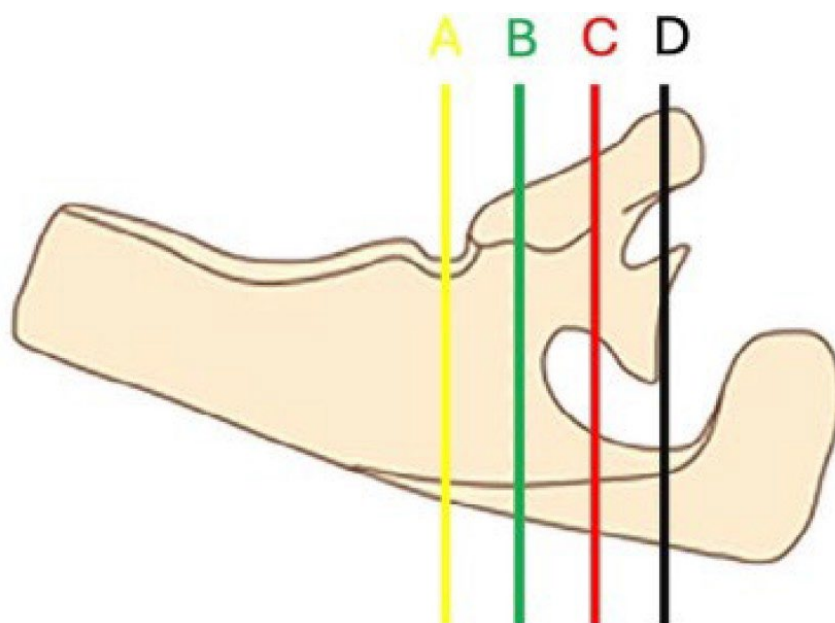


A lesão *SLAP* na figura acima é classificada por SNYDER como do tipo

- (A) II.
- (B) III.
- (C) IV.**
- (D) V.

Alternativa correta: C

QUESTÃO 78

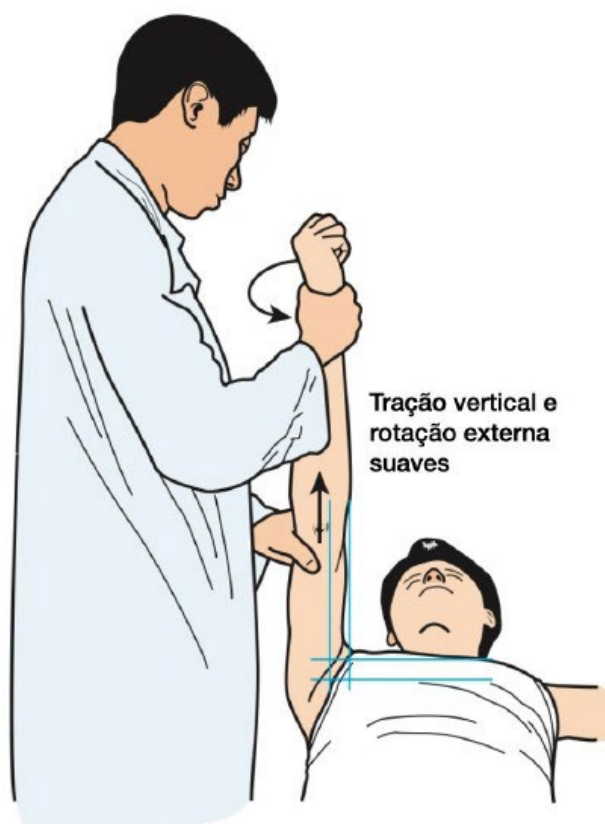

O sinal da tangente descrito por ZANETTI é avaliado no nível correspondente à linha

- (A) A.
- (B) B.**
- (C) C.
- (D) D.

Alternativa correta: B

QUESTÃO 79

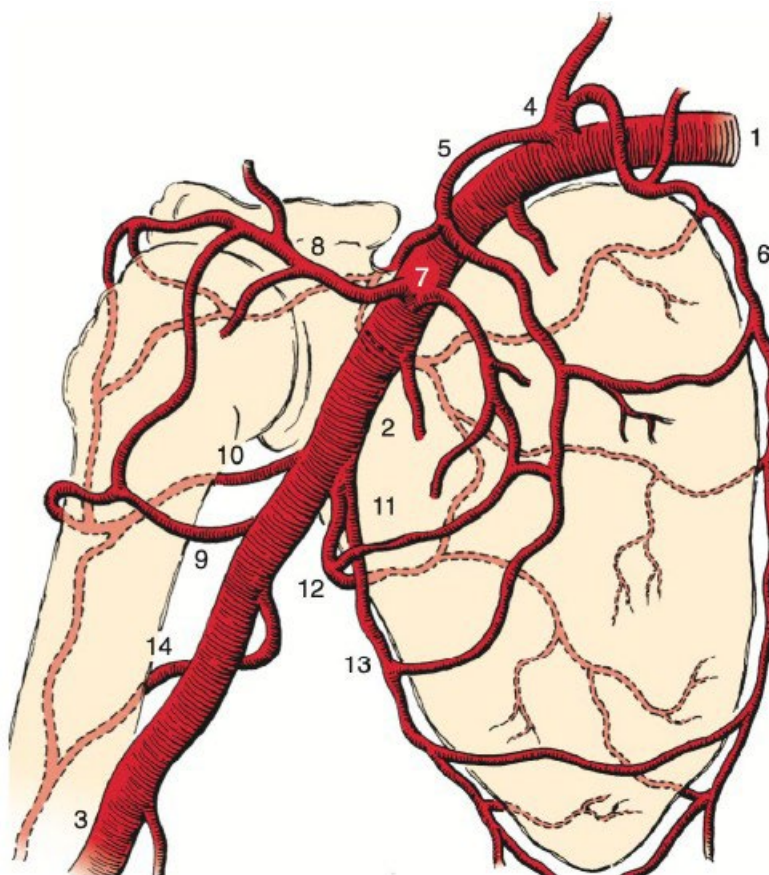


A técnica de redução de luxação glenoumeral anterior ilustrada acima é a de

- (A) FARES.
- (B) SPASO.**
- (C) KOCHER.
- (D) STIMSON.

Alternativa correta: B

QUESTÃO 80



Na imagem acima, as artérias 5, 7, 8 e 14 são, respectivamente,

- (A) toracoacromial, deltoide, circunflexa escapular e radial.
- (B) supraescapular, toracoacromial, deltoide e braquial profunda.**
- (C) supraescapular, toracoacromial, subescapular e braquial profunda.
- (D) escapular dorsal, deltoide, toracoacromial e circunflexa umeral posterior.

Alternativa correta: B