

9º EXAME para Obtenção do Título de Membro da SBCOC

QUESTÕES E GABARITO

- **Exame composto por 80 questões, com quatro alternativas cada e apenas uma alternativa correta, dividido da seguinte maneira:**
 - **50 questões teóricas;**
 - **30 questões teórico-práticas.**

QUESTÃO

No túnel bicipital, a terra de ninguém (*no man's land*) localiza-se na zona

- A) 1.
- B) 2.
- C) 3.
- D) 4.

Alternativa correta: B

QUESTÃO

A síndrome de PARSONAGE-TURNER é mais frequente em pacientes do sexo

- A) feminino entre os 20 e 30 anos de idade.
- B) feminino entre os 40 e 50 anos de idade.
- C) masculino entre os 20 e 30 anos de idade.
- D) masculino entre os 40 e 50 anos de idade.

Alternativa correta: D

QUESTÃO

A mão de GILLIAT-SUMMER é uma alteração característica de

- A) compressão vascular na síndrome do desfiladeiro torácico.
- B) compressão neurológica na síndrome do desfiladeiro torácico.
- C) compressão vascular na consolidação viciosa da fratura de clavícula.
- D) compressão neurológica na consolidação viciosa da fratura de clavícula.

Alternativa correta: B

QUESTÃO

A fratura do terço lateral da clavícula demonstrada pela figura a seguir é classificada por ROBINSON como sendo do tipo



- A) 3A 1.
- B) 3A 2.
- C) **3B 1.**
- D) 3B 2.

Alternativa correta: C

QUESTÃO

Na re-rotura do manguito rotador, o diagnóstico por ressonância tem especificidade e sensibilidade, respectivamente,

- A) alta e alta.
- B) alta e baixa.
- C) **baixa e alta.**
- D) baixa e baixa.

Alternativa correta: C

QUESTÃO

Na ruptura do peitoral maior, a lesão isolada da cabeça esternocostal na junção miotendínea é classificada por CORDASCO como tipo

- A) IIB.
- B) **IIC**
- C) IIIB.
- D) IIIC.

Alternativa correta: B

QUESTÃO

Na lesão vascular do membro superior, os sinais clássicos de oclusão arterial são

- A) ausência de pulso, palidez, parestesia, dor, paralisia e poiquilotermia.
- B) ausência de pulso, rubor, hipoestesia, dor intensa, edema e poiquilotermia.
- C) pulso fraco, cianose, parestesia, dor intensa, paralisia e temperatura elevada.
- D) pulso fraco, palidez, parestesia, dor leve, força diminuída e temperatura elevada.

Alternativa correta: A

QUESTÃO

Uma lesão isolada completa dos 2/3 superiores do subescapular, de acordo com a classificação de LAFOSSÉ, é do tipo

- A) II.
- B) III.
- C) IV.
- D) V.

Alternativa correta: B

QUESTÃO

Nas transferências musculares em lesões posterossuperiores irreparáveis do manguito rotador, são fatores para pior resultado

- A) lesão do peitoral maior, cancela positiva e sexo feminino.
- B) pseudoparalisia, hipertrofia do redondo menor e Hamada 2.
- C) sinal do corneteiro, extensão ativa < 15° e distância acromiomerale > 6 mm.
- D) lesão do subescapular, abdução passiva < 80° e degeneração gordurosa do redondo menor.

Alternativa correta: D

QUESTÃO

O ângulo de alinhamento em valgo do segmento articular distal do úmero é de

- A) 4 a 8 graus.
- B) 9 a 12 graus.
- C) 13 a 16 graus.
- D) 17 a 20 graus.

Alternativa correta: A

QUESTÃO

Na fratura distal do úmero, a complicação associada ao uso da abordagem transtricipital (*triceps-splitting*) é a

- A) rigidez articular.
- B) lesão do nervo radial.
- C) **insuficiência do triceps.**
- D) ossificação heterotópica.

Alternativa correta: C

QUESTÃO

A área da cabeça radial que apresenta maior densidade óssea, tornando-se menos suscetível a fraturas, é a

- A) anterolateral.
- B) anteromedial.
- C) posterolateral.
- D) **posteromedial.**

Alternativa correta: D

QUESTÃO

Na semiologia do ombro, o teste de *crank* para diagnóstico de lesão SLAP é realizado com o ombro em

- A) adução cruzada e resistência.
- B) flexão de 90° e rotação interna.
- C) **abdução de 160° e carga axial em rotação.**
- D) rotação externa forçada em posição neutra.

Alternativa correta: C

QUESTÃO

Na lesão SLAP, é artefato que gera falso-positivo na ressonância magnética

- A) o edema subcondral na glenoide.
- B) o hipersinal na bursa subacromial.
- C) **a variação anatômica meniscoide do lábio superior.**
- D) a sobreposição do sinal do tendão do supraespinhal.

Alternativa correta: C

QUESTÃO

Na capsulite adesiva, a fase de "congelamento" dura aproximadamente

- A) 1 a 3 meses.
- B) **2 a 9 meses.**
- C) 6 a 18 meses.
- D) 12 a 24 meses.

Alternativa correta: B

QUESTÃO

Na articulação esternoclavicular, a função principal do ligamento interclavicular é

- A) conectar a clavícula ao manúbrio.
- B) estabilizar a clavícula contra rotação lateral.
- C) impedir o deslocamento posterior da clavícula.
- D) **restringir a elevação excessiva da clavícula medial.**

Alternativa correta: D

QUESTÃO

Na síndrome do túnel cubital, a localização mais comum da compressão é

- A) no canal de OSBORNE.
- B) na arcada de STRUTHERS.
- C) entre as cabeças do músculo pronador redondo.
- D) **no sulco do nervo ulnar, entre as duas cabeças do músculo flexor ulnar do carpo.**

Alternativa correta: D

QUESTÃO

A condição hematológica que mais comumente causa artropatia do cotovelo é a

- A) **hemofilia.**
- B) trombocitopenia.
- C) anemia aplásica.
- D) doença falciforme.

Alternativa correta: A

QUESTÃO

Na artroplastia total anatômica do ombro, os parâmetros intraoperatórios de mobilidade que indicam ausência de *overstuffing* são rotação lateral, translação posterior e rotação medial de, respectivamente,

- A) 40°, 50% e 60°.
- B) 20°, 70% e 50°.
- C) 60°, 50% e 30°.
- D) 80°, 30% e 80°.

Alternativa correta: B

QUESTÃO

Na artroplastia do ombro, é sinal de suspeita de infecção por *Cutibacterium acnes* a presença de

- A) rigidez.
- B) edema.
- C) hiperemia local.
- D) aumento de proteína C reativa.

Alternativa correta: A

QUESTÃO

Na infecção das osteossínteses, são critérios sugestivo e confirmatório de diagnóstico, respectivamente,

- A) deiscência em contato com o implante; RX com osteólise ao redor do implante.
- B) fístula em comunicação com o implante; aumento de marcadores inflamatórios.
- C) secreção purulenta; isolamento histopatológico de bactéria em amostra de tecido profundo.
- D) drenagem de secreção; isolamento histopatológico de bactéria em amostra de tecido profundo.

Alternativa correta: D

QUESTÃO

No cotovelo do arremessador, o sinal sugestivo de lesão crônica do ligamento colateral medial é

- A) osteófito no olecrano.
- B) osteófito no processo coronoide.
- C) perda óssea no epicôndilo lateral.
- D) diminuição do espaço articular posterolateral.

Alternativa correta: A

QUESTÃO

Na epicondilite lateral, são fatores de risco para falha no tratamento cirúrgico

- A) tempo de evolução, tipo de atividade física e idade.
- B) **infiltração local prévia de corticoide, tabagismo e obesidade.**
- C) idade, obesidade e uso via oral de medicação anti-inflamatória.
- D) infiltração local prévia de corticoide, tabagismo e tempo de evolução.

Alternativa correta: B

QUESTÃO

A artroscopia de cotovelo é geralmente contraindicada na

- A) artrite séptica.
- B) compressão do nervo ulnar.
- C) transposição subcutânea do nervo ulnar.
- D) **transposição submuscular do nervo ulnar.**

Alternativa correta: D

QUESTÃO

Na luxação simples do cotovelo, a complicação mais comum é

- A) artrose.
- B) rigidez articular.
- C) lesão neurológica.
- D) **instabilidade recorrente.**

Alternativa correta: D

QUESTÃO

Na articulação acromioclavicular, a estabilidade posterior da clavícula é proporcionada pelos ligamentos acromioclaviculares e coracoclaviculares

- A) anteroinferiores e conoide.
- B) posterossuperiores e conoide.
- C) anteroinferiores e trapezoide.
- D) **posterossuperiores e trapezoide.**

Alternativa correta: D

QUESTÃO

Na fratura da glenoide, quando a cabeça do úmero colide no centro da concavidade, geralmente ocorre fratura GOSS-IDEBERG tipo

- A) IA.
- B) IB.
- C) **IV.**
- D) VI.

Alternativa correta: C

QUESTÃO

Na fratura isolada do tubérculo maior, a melhor incidência radiográfica para sua visualização é

- A) GARTH com rotação interna do úmero.
- B) GARTH com rotação externa do úmero.
- C) GRASHEY com rotação interna do úmero.
- D) **GRASHEY com rotação externa do úmero.**

Alternativa correta: D

QUESTÃO

Na fratura de corpo da escápula, é indicação cirúrgica

- A) o ângulo glenopolar de 30 graus.
- B) a translação de 50% entre os fragmentos.
- C) a medialização de 5 mm do fragmento lateral.
- D) **a angulação de 45 graus entre os fragmentos na incidência de perfil escapular.**

Alternativa correta: D

QUESTÃO

A pseudoartrose diafisária do úmero mais comum e seu tratamento mais frequente são, respectivamente,

- A) **atrófica e com placa.**
- B) atrófica e com haste.
- C) oligotrófica e com placa.
- D) oligotrófica e com haste.

Alternativa correta: A

QUESTÃO

Na capsuloplastia inferior aberta descrita por NEER para o tratamento da instabilidade multidirecional do ombro,

- A) o tendão do subescapular não é violado.
- B) a porção posterior da cápsula articular não é tensionada.
- C) a capsulotomia tem formato de “T”, com seu traço vertical medial ao horizontal.
- D) o reparo de eventual lesão de Bankart associada deve ser feito antes do tensionamento capsular.

Alternativa correta: D

QUESTÃO

Na discinesia escapular de etiologia neurológica, os três nervos mais comumente envolvidos são os

- A) tóraco-dorsal, torácico longo e escapular dorsal.
- B) tóraco-dorsal, torácico longo e acessório espinal.
- C) tóraco-dorsal, acessório espinal e escapular dorsal.
- D) torácico longo, acessório espinal e escapular dorsal.

Alternativa correta: D

QUESTÃO

A distrofia fascioescapuloumeral geralmente acomete os músculos

- A) grande dorsal e deltoide.
- B) trapézio e serrátil anterior.
- C) romboides e supraespinal.
- D) elevador da escápula e subescapular.

Alternativa correta: B

QUESTÃO

Na insuficiência do serrátil anterior por neuropatia do torácico-longo,

- A) a causa mais frequente é iatrogênica.
- B) a escápula alada ocorre com translação lateral.
- C) a transferência muscular de escolha é a do peitoral maior.
- D) se idiopática, o tratamento inicial de escolha é a descompressão cirúrgica.

Alternativa correta: C

QUESTÃO

A lesão da articulação esternoclavicular com rompimento dos ligamentos esternoclaviculares e preservação dos costoclaviculares é classificada por ALLMAN como tipo

- A) I.
- B) **II.**
- C) III.
- D) IV.

Alternativa correta: B

QUESTÃO

No desenvolvimento ósseo do ombro, o número de centro de ossificações da fossa da glenoide e do úmero proximal são, respectivamente,

- A) 1 e 2.
- B) 1 e 3.
- C) 2 e 2.
- D) **2 e 3.**

Alternativa correta: D

QUESTÃO

Na fratura do colo cirúrgico do úmero tratada com placa bloqueada, a complicação mais comum entre as abaixo é a

- A) soltura da placa.
- B) perda da redução.
- C) fratura do implante.
- D) **penetração dos parafusos.**

Alternativa correta: D

QUESTÃO

No ombro flutuante, indica-se tratamento cirúrgico quando há

- A) ângulo glenopolar de 40 graus.
- B) **anteversão da glenoide de 45 graus.**
- C) retroversão da glenoide de 30 graus.
- D) encurtamento da clavícula de 1,5 cm.

Alternativa correta: B

QUESTÃO

Nas artroplastias totais de cotovelo, as fraturas periprotéticas

- A) **são mais frequentes em implantes bem fixados.**
- B) condilares são as mais comuns no intraoperatório.
- C) intraoperatórias são menos frequentes que as pós-operatórias.
- D) condilares ocorrem mais em pacientes com boa densidade óssea.

Alternativa correta: A

QUESTÃO

Na ruptura extensa do manguito rotador, o fator preditivo mais relevante para reparabilidade é a infiltração gordurosa do músculo

- A) **infraespinal.**
- B) supraespinal.
- C) redondo maior.
- D) redondo menor.

Alternativa correta: A

QUESTÃO

Na classificação da articulação acromioclavicular descrita por EMURA, ausência de disco e superfícies articulares planas caracterizam o tipo

- A) 2b.
- B) 3a.
- C) 3b.
- D) **3c.**

Alternativa correta: D

QUESTÃO

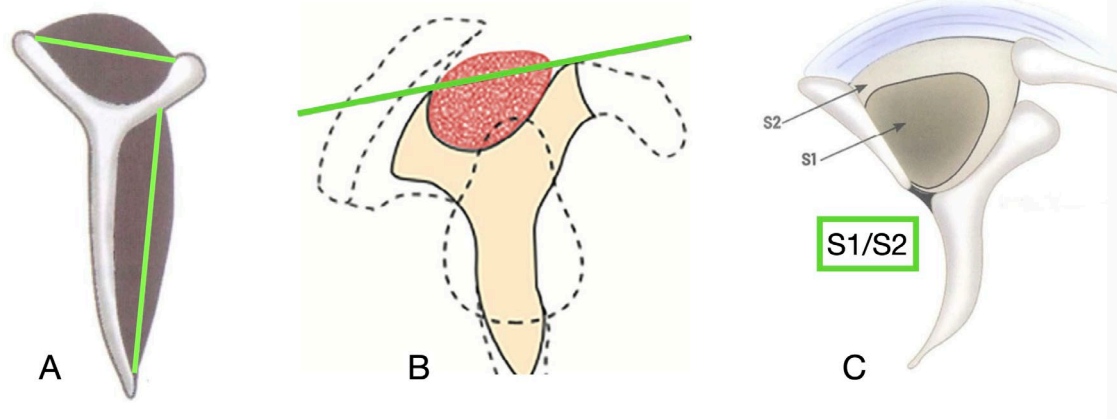
São maneiras de reduzir a tensão do reparo de lesão retraída do supraespinal

- A) sutura em dupla fileira.
- B) aumento do número de âncoras.
- C) **liberação do ligamento coracoumeral.**
- D) tenotomia da cabeça longa do bíceps.

Alternativa correta: C

QUESTÃO

Os métodos de avaliação do trofismo muscular do manguito rotador usados nas figuras a seguir são, respectivamente,



- A) ZANETTI, WARNER, THOMAZEAU.
- B) THOMAZEAU, ZANETTI, WARNER.
- C) **WARNER, ZANETTI, THOMAZEAU.**
- D) THOMAZEAU, WARNER, ZANETTI.

Alternativa correta: C

QUESTÃO

No cotovelo flutuante,

- A) a rigidez não é frequente.
- B) **a incidência é maior na população pediátrica.**
- C) o tratamento, na maioria dos casos, é incruento.
- D) a associação com lesões neurovasculares não piora o prognóstico.

Alternativa correta: B

QUESTÃO

O primeiro centro de ossificação do cotovelo a aparecer é o

- A) da tróclea.
- B) **do capítulo.**
- C) do epicôndilo lateral.
- D) do epicôndilo medial.

Alternativa correta: B

QUESTÃO

Na consolidação viciosa do tubérculo maior do úmero, a

- A) prótese reversa é contraindicada.
- B) tuberculoplastia é opção naquelas com maior desvio.
- C) hemiartroplastia anatômica é indicada quando há desvio importante.
- D) **osteotomia do tubérculo tem pior prognóstico na artroplastia anatômica.**

Alternativa correta: D

QUESTÃO

A artrodese do ombro é indicada quando há

- A) distrofia facioescapuloumeral.
- B) **fraqueza permanente e severa do manguito rotador e deltoide.**
- C) perda definitiva de função da musculatura estabilizadora da escápula.
- D) comprometimento severo do estoque ósseo da cavidade glenoidal e do úmero.

Alternativa correta: B

QUESTÃO

No ombro do arremessador, a lesão de SLAP com extensão panlabial é descrita por NORD e RYU como tipo

- A) VI.
- B) VII.
- C) **IX.**
- D) X.

Alternativa correta: C

QUESTÃO

O músculo serrátil anterior

- A) origina-se da 2^a a 4^a costelas.
- B) **é inervado por raízes de C5 a C7.**
- C) é responsável pela rotação interna da escápula.
- D) insere-se na face dorsal da borda medial da escápula.

Alternativa correta: B

QUESTÃO

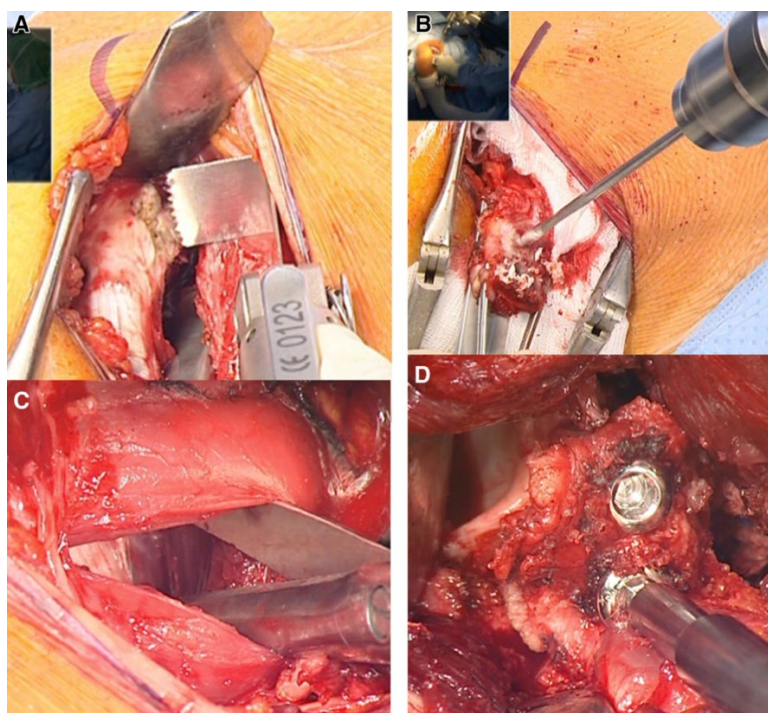
Na artroplastia do ombro, é manifestação clínica da síndrome da implantação do cimento

- A) a hipertensão pulmonar.
- B) a redução do *shunt* pulmonar.
- C) o aumento do débito cardíaco.
- D) a hipertensão arterial sistêmica.

Alternativa correta: A

QUESTÃO

Nesta cirurgia, o nervo em risco e o momento de ocorrência da lesão são, respectivamente,

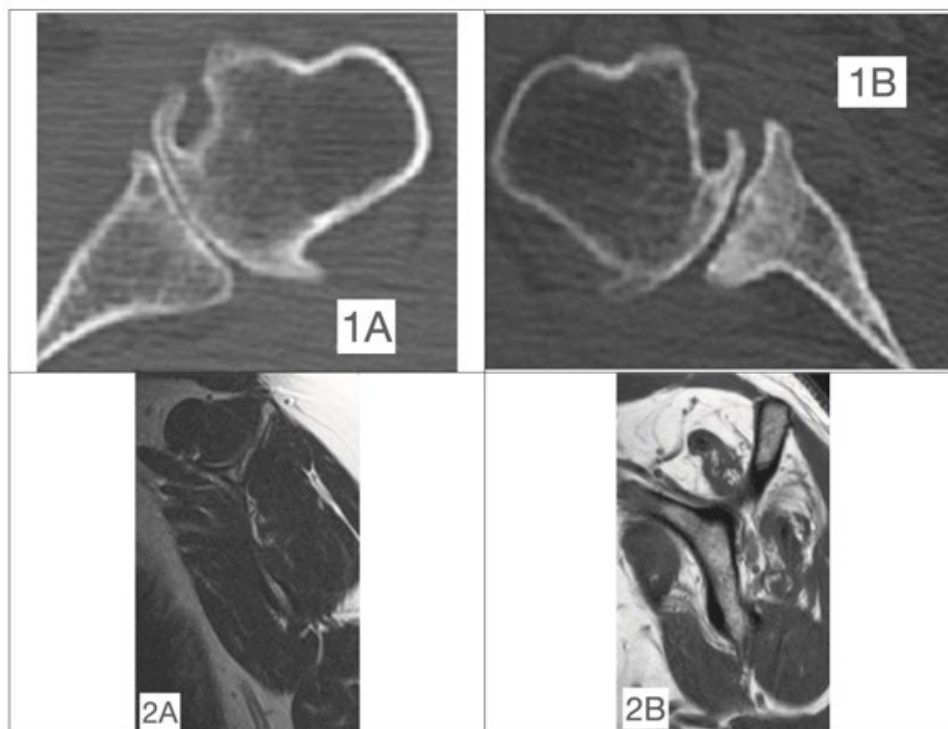


- A) axilar, durante exposição da glenoide.
- B) subescapular, durante perfuração da glenoide.
- C) supraescapular, durante divulsão do subescapular.
- D) musculocutâneo, durante tenotomia do peitoral menor.

Alternativa correta: A

QUESTÃO

Na osteoartrite do ombro de um paciente de 55 anos, a combinação que melhor representa um candidato a artroplastia total anatômica é

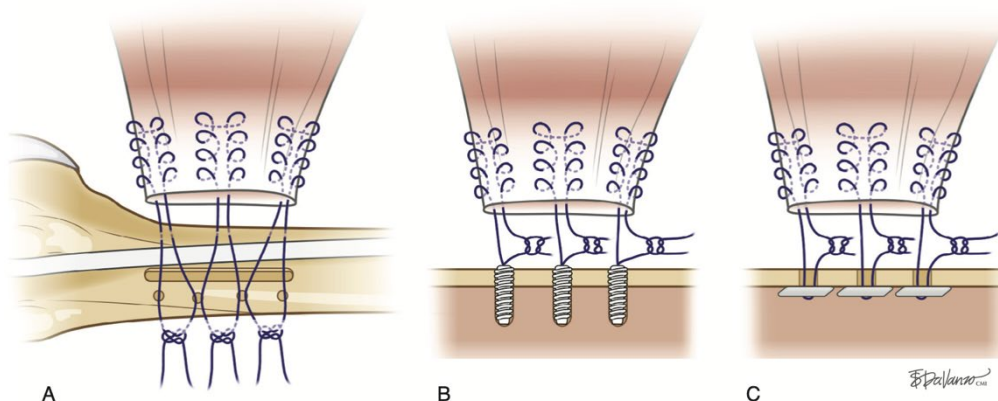


- A) 1A + 2A.
- B) 1B + 2A.
- C) 1A + 2B.
- D) 1B + 2B.

Alternativa correta: A

QUESTÃO

Na cirurgia do peitoral maior, as figuras a seguir ilustram, respectivamente,

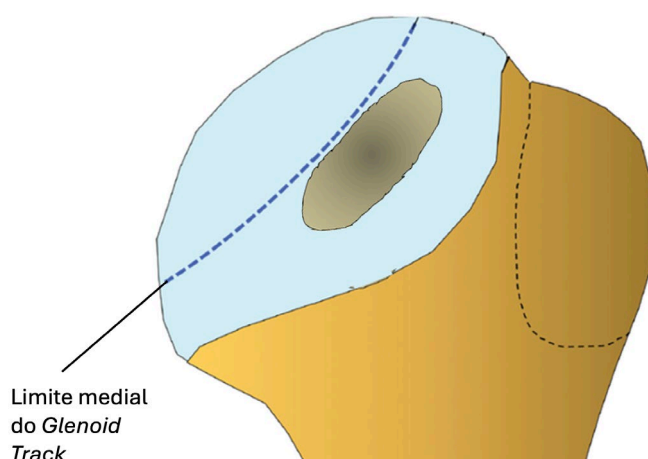


- A) âncoras de tecido; âncoras rígidas sem nó e botões unicorticais.
- B) reinserção transóssea; âncoras rígidas sem nó e botões bicorticais.
- C) âncoras de tecido; âncoras rígidas convencionais e botões bicorticais.
- D) **reinserção transóssea; âncoras rígidas convencionais e botões unicorticais.**

Alternativa correta: D

QUESTÃO

A lesão de Hill-Sachs demonstrada na figura a seguir é classificada por YAMAMOTO como

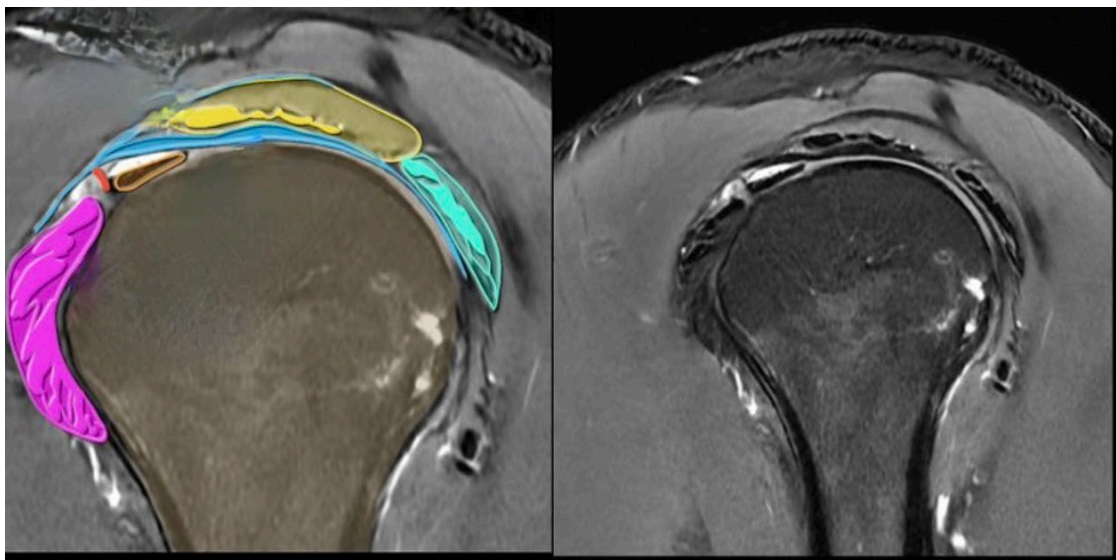


- A) *on-track* e *central track*.
- B) *off-track* e *central track*.
- C) ***on-track* e *peripheral track*.**
- D) *off-track* e *peripheral track*.

Alternativa correta: C

QUESTÃO

Na figura a seguir, da esquerda para a direita (rosa, laranja e azul), identificam-se os

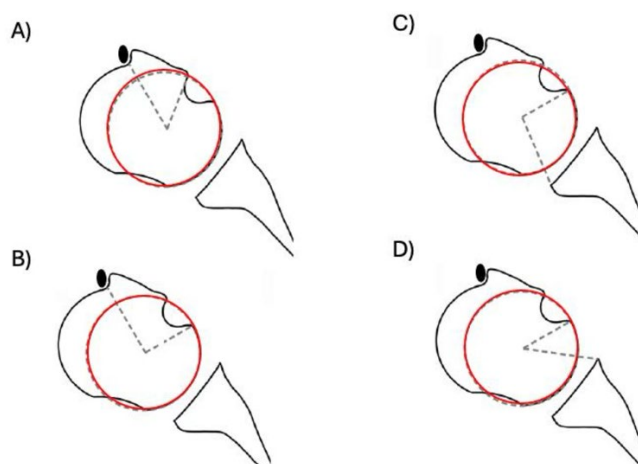


- A) redondo menor; infraespinal e supraespinal.
- B) **subescapular; cabeça longa do bíceps e cápsula superior.**
- C) subescapular; ligamento transverso e terceira camada do supraespinal.
- D) ligamento coracoumeral; segunda camada do supraespinal e cápsula superior.

Alternativa correta: B

QUESTÃO

Na avaliação da instabilidade posterior, a figura que descreve a mensuração do ângulo gama é

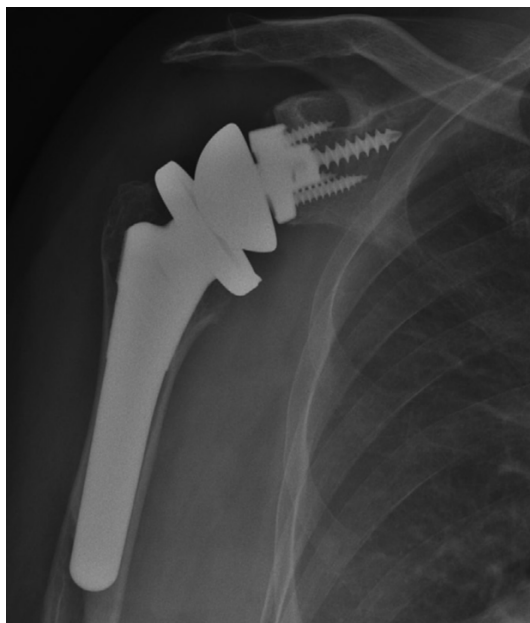


- A) A.
- B) **B.**
- C) C.
- D) D.

Alternativa correta: B

QUESTÃO

Na figura a seguir, o design do componente umeral é

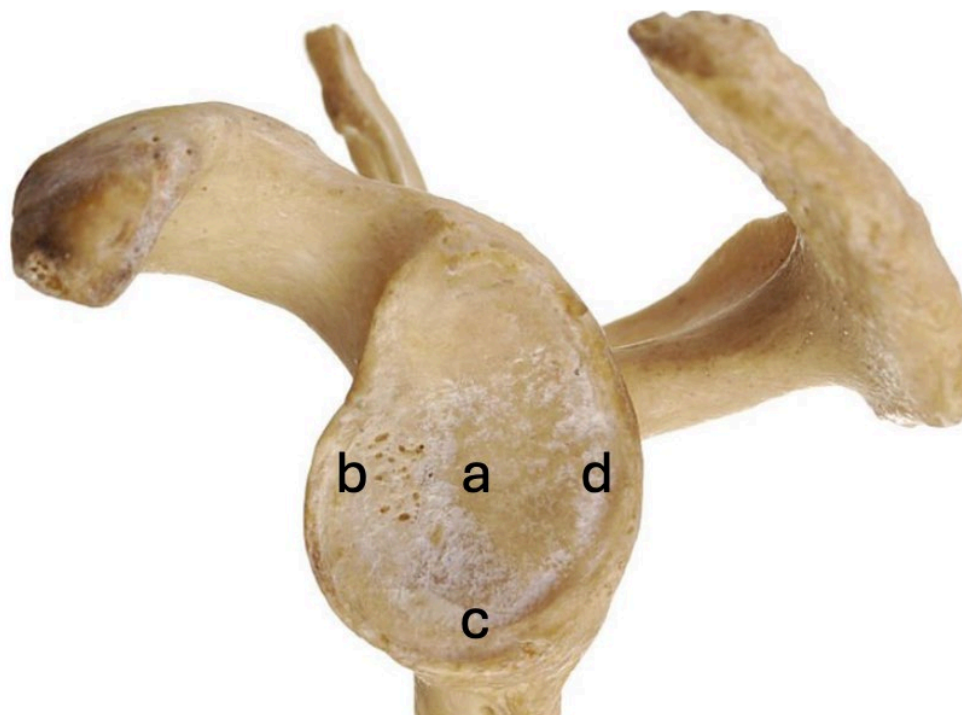


- A) *inlay* e lateralizada.
- B) *inlay* e medializada.
- C) ***onlay* e lateralizada.**
- D) *onlay* e medializada.

Alternativa correta: C

QUESTÃO

Na artroplastia reversa com glenoide do tipo E3 de FAVARD, a fresagem corretiva da glenoide deve ser realizada predominantemente na região da letra

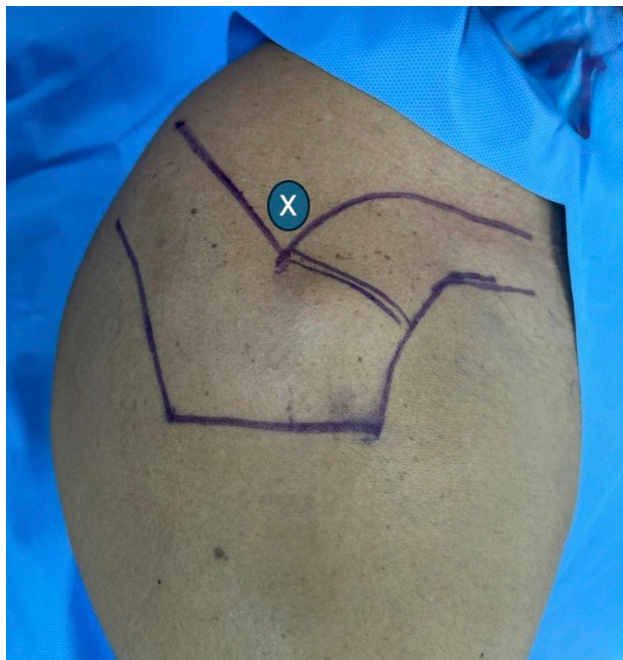


- A) a.
- B) b.
- C) c.
- D) d.

Alternativa correta: C

QUESTÃO

O portal artroscópico demarcado com um “X” no ombro direito da figura a seguir tem como nome e finalidade, respectivamente,

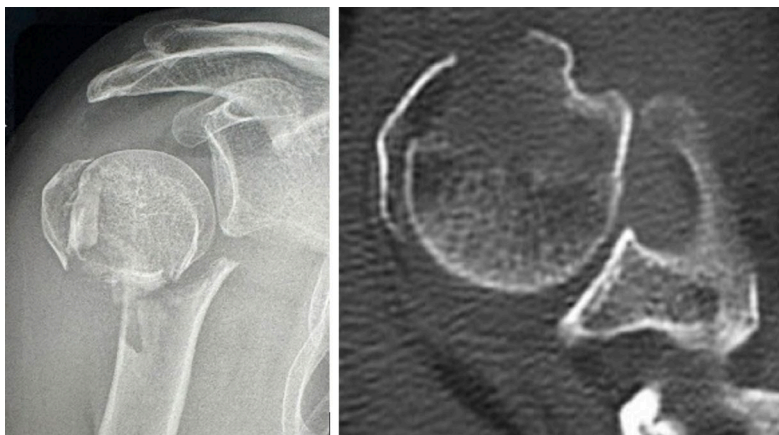


- A) NEVIASER e ressecção da acromioclavicular.
- B) WILMINGTON e ressecção da acromioclavicular.
- C) **NEVIASER e reparo de lesão retraída do manguito rotador.**
- D) WILMINGTON e reparo de lesão retraída do manguito rotador.

Alternativa correta: C

QUESTÃO

A fratura nas figuras a seguir é classificada, segundo NEER, como tipo

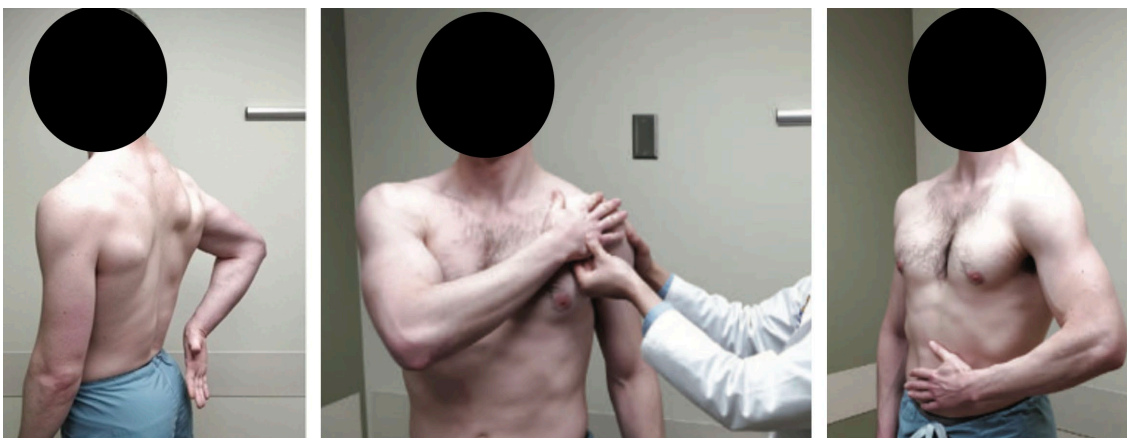

- A) 1.
- B) 2.
- C) **3.**
- D) 4.

Alternativa correta: C

QUESTÃO

As figuras a seguir representam, respectivamente, os testes

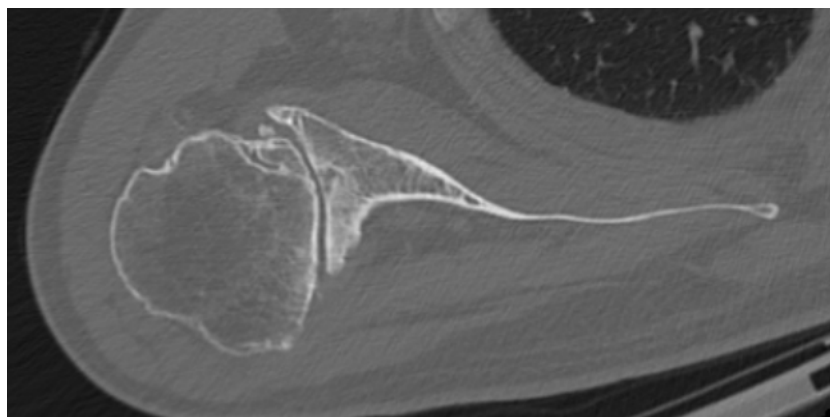


- A) **Lift-off; Bear-hug e Belly-press.**
- B) GERBER; Full can e O'BRIEN.
- C) Lift-off; Cross-arm e Painful-arc.
- D) GERBER; Hornblower e NAPOLEÃO.

Alternativa correta: A

QUESTÃO

Na imagem tomográfica a seguir com retroversão da glenoide de 20°, a artrose pode ser classificada por WALCH como

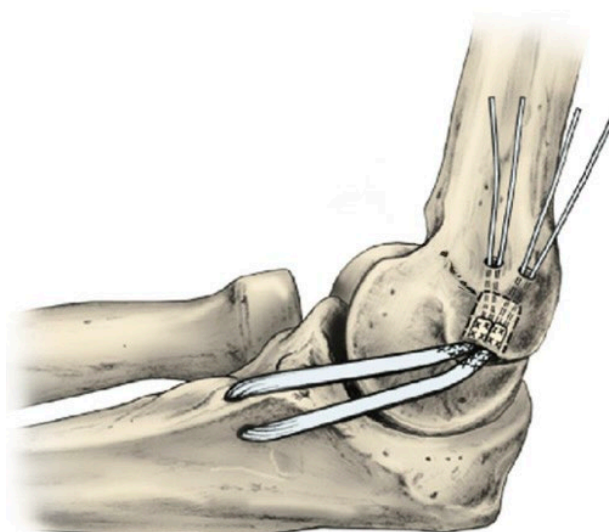


- A) B1.
- B) B2.
- C) **B3.**
- D) C.

Alternativa correta: C

QUESTÃO

A figura a seguir ilustra a técnica de

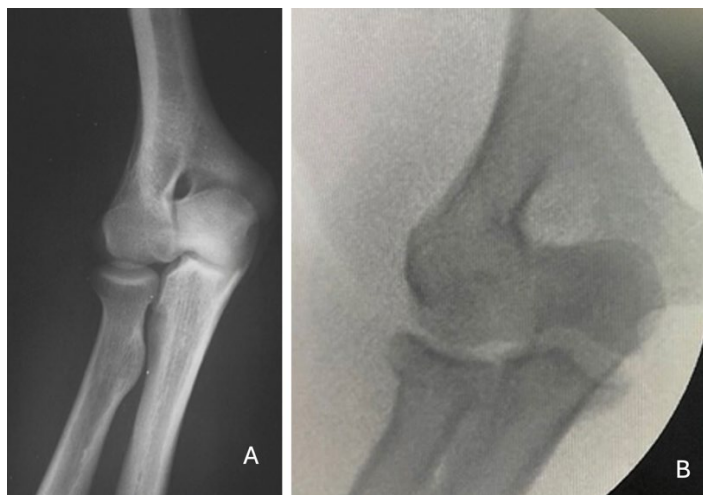


- A) JOBE.
- B) DANE.
- C) **docking.**
- D) JOBE modificada.

Alternativa correta: C

QUESTÃO

Na avaliação intraoperatória da instabilidade do cotovelo, o posicionamento com estresse (figura B) e o ligamento avaliado são, respectivamente,

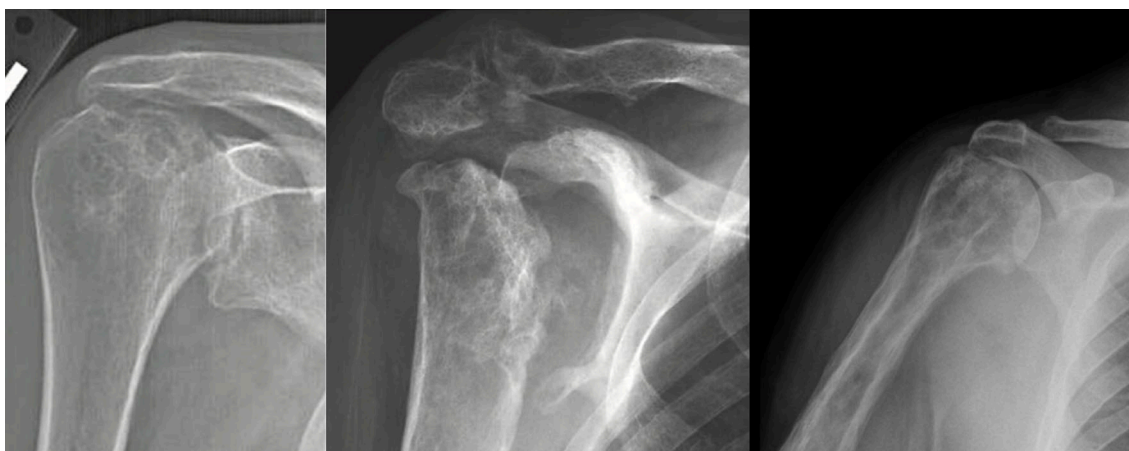

- A) extensão completa; anular.
- B) 30° de flexão; colateral medial.
- C) 10° de flexão; colateral lateral ulnar.
- D) extensão completa; colateral lateral.

Alternativa correta: B

QUESTÃO

As alterações radiográficas nas imagens a seguir são sugestivas de

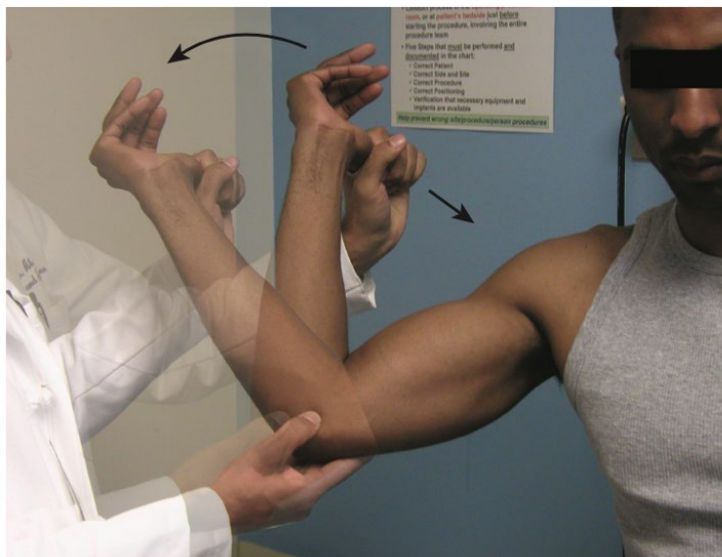


- A) ombro de MILWAUKEE; doença de PAGET e osteonecrose.
- B) doença de CHARCOT; artrite reumatoide e doença de PAGET.
- C) artrite reumatoide; doença de CHARCOT e doença de PAGET.
- D) artrite reumatoide; doença de CHARCOT e ombro de MILWAUKEE.

Alternativa correta: C

QUESTÃO

A imagem a seguir representa o teste

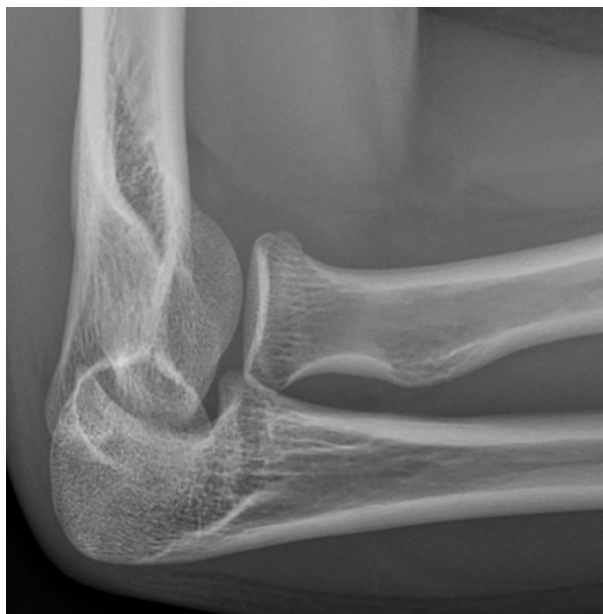

- A) da ordenha.
- B) de instabilidade do nervo ulnar.
- C) **de estresse em valgo dinâmico.**
- D) de estresse do flexor ulnar do carpo.

Alternativa correta: C

QUESTÃO

A radiografia a seguir é obtida com o feixe de raios

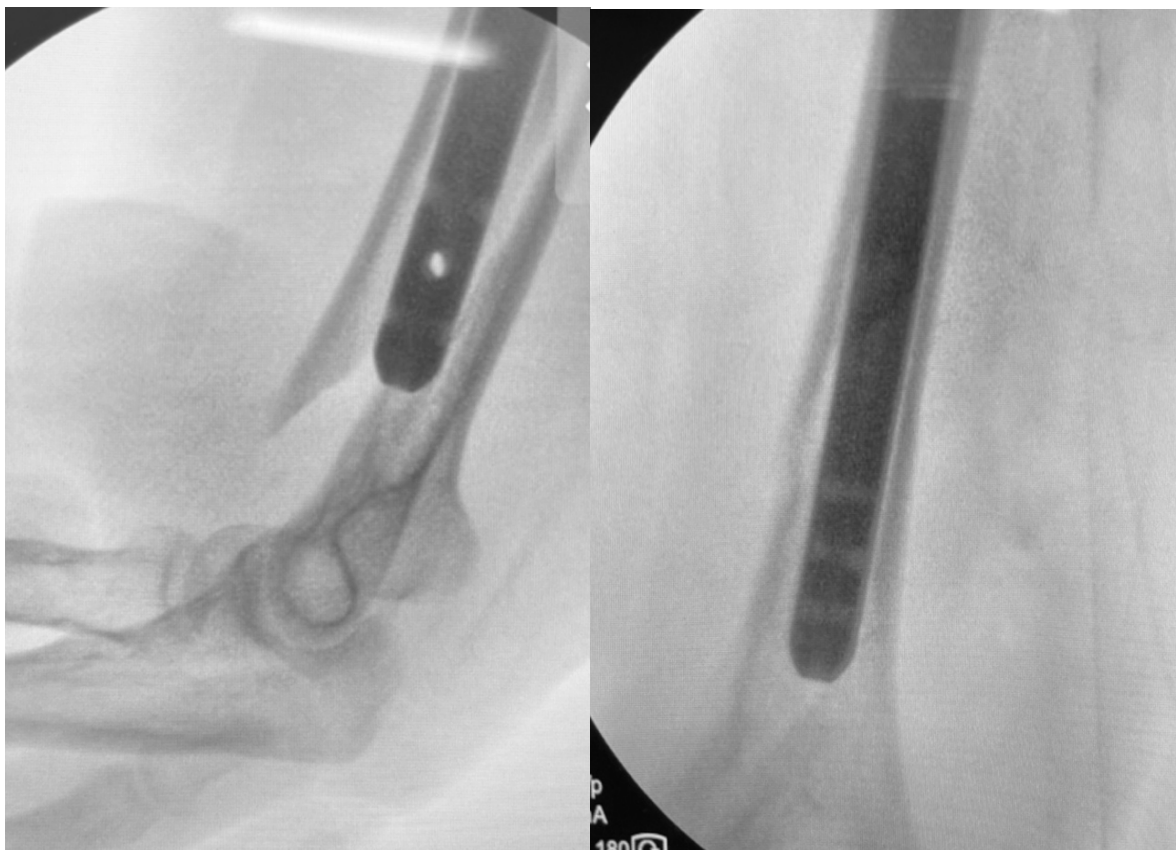

- A) perpendicular ao antebraço, com pronação de 45°.
- B) perpendicular ao antebraço, com pronação máxima.
- C) com inclinação de 45° ao antebraço, com supinação máxima.
- D) com inclinação de 45° ao antebraço, com prono-supinação neutra.

Alternativa correta: D

QUESTÃO

A provável causa da fratura mostrada na imagem a seguir é um erro de

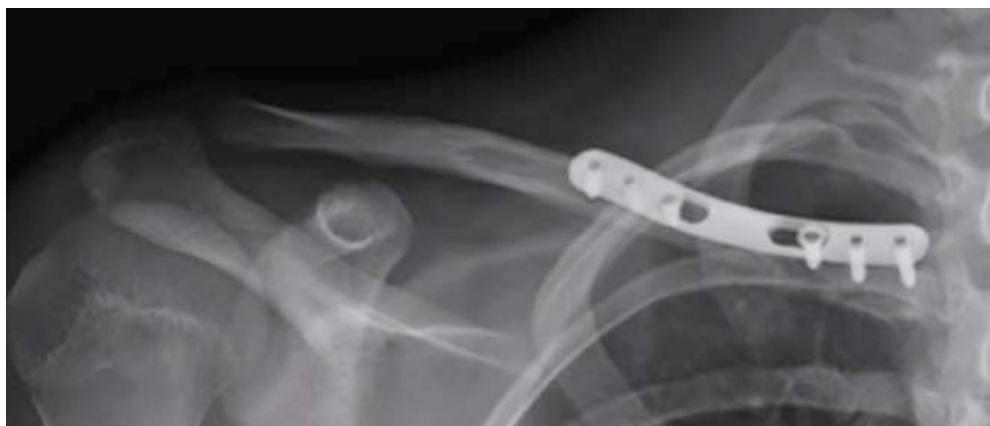

- A) rotação da haste.
- B) **espessura da haste.**
- C) ponto de entrada da haste.
- D) perfuração do parafuso de bloqueio.

Alternativa correta: B

QUESTÃO

Na fixação do fragmento medial da imagem a seguir, a estrutura em risco e a sua posição em relação à clavícula são, respectivamente,

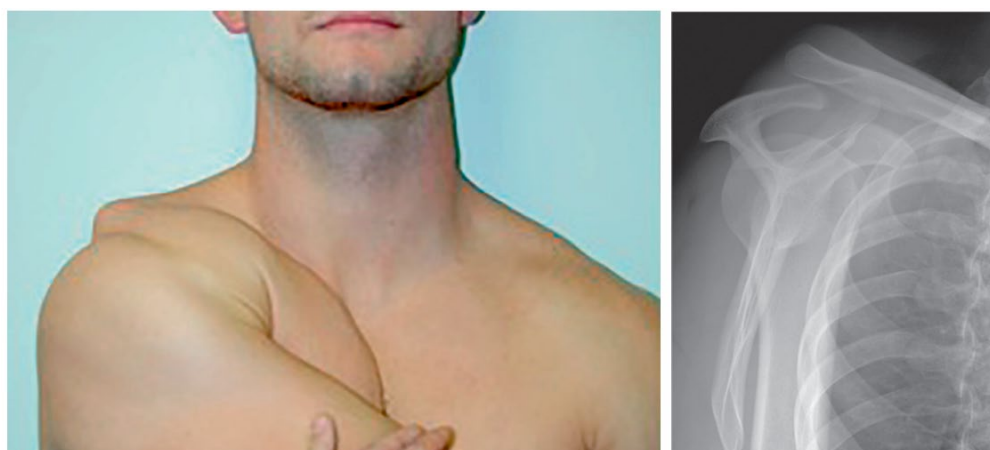


- A) plexo braquial e inferior.
- B) **veia subclávia e posterior.**
- C) plexo braquial e pósterio-inferior.
- D) artéria subclávia e pósterio-superior.

Alternativa correta: B

QUESTÃO

A incidência radiográfica demonstrada nas imagens a seguir é a de

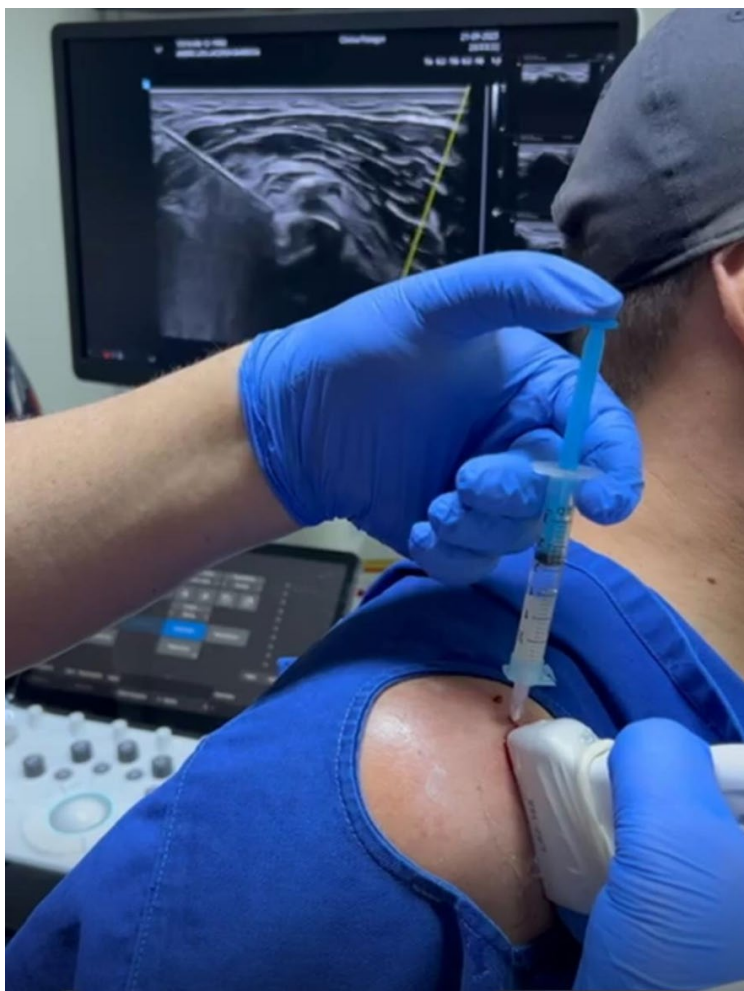

- A) ZANCA.
- B) GARTH.
- C) GRASHEY.
- D) **BASAMANIA.**

Alternativa correta: D

QUESTÃO

Paciente com tendinopatia calcárea realizou o procedimento exemplificado na imagem a seguir. A complicação mais comum desse procedimento é

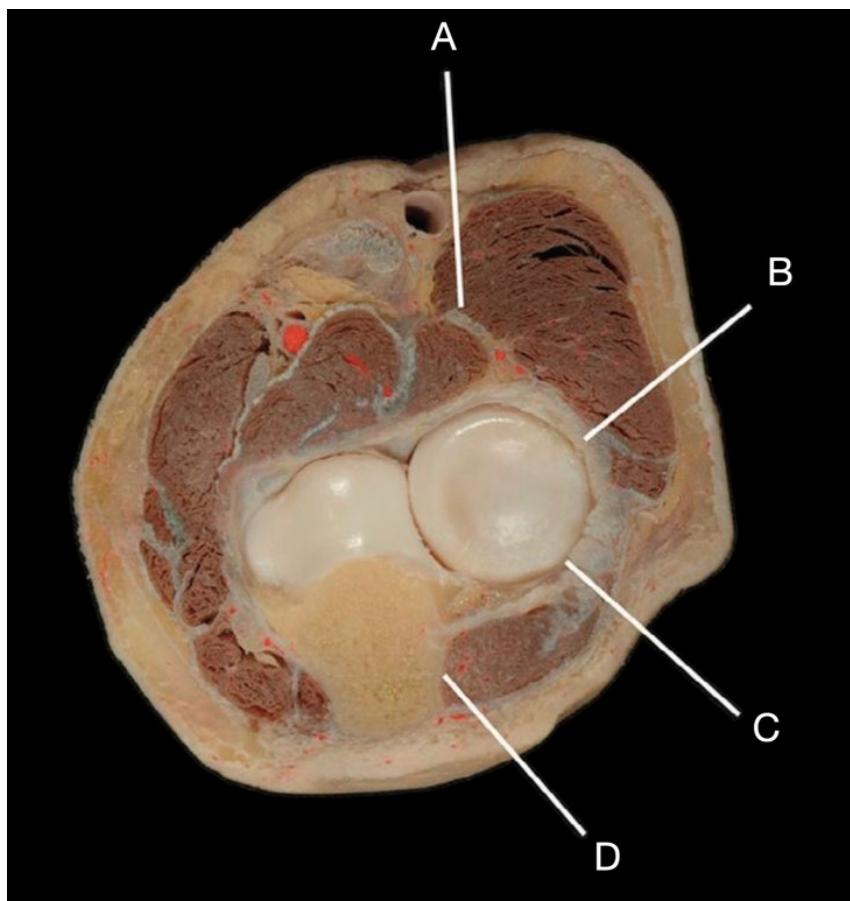


- A) infecção.
- B) **bursite química**.
- C) rigidez articular.
- D) ruptura do manguito.

Alternativa correta: B

QUESTÃO

A via de BOYD do cotovelo é feita através do intervalo demarcado na figura pela letra

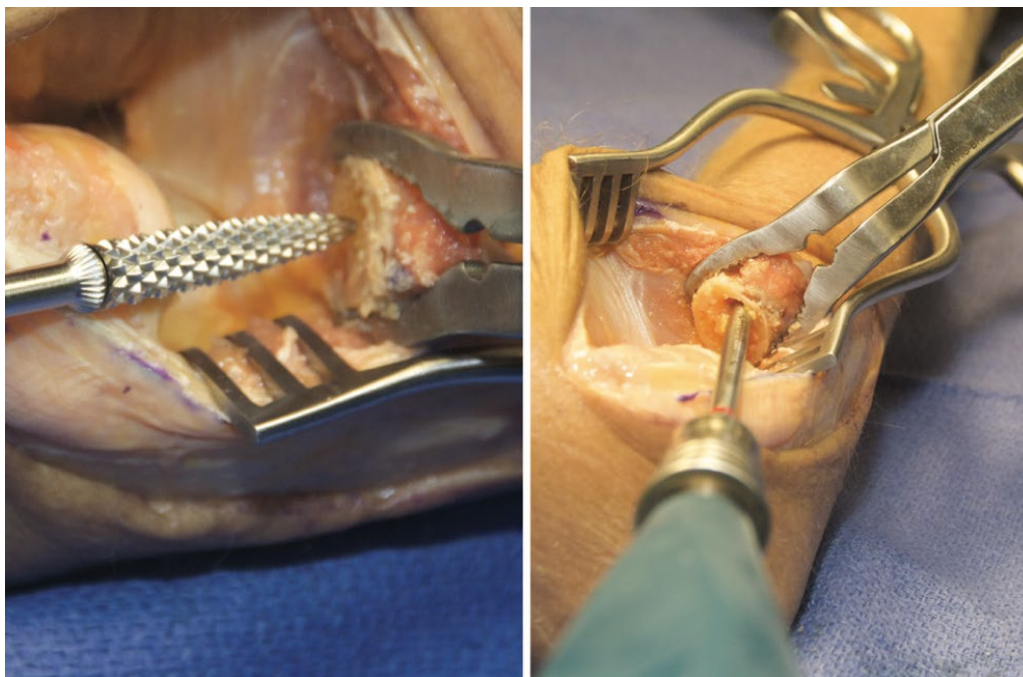


- A) A.
- B) B.
- C) C.
- D) **D.**

Alternativa correta: D

QUESTÃO

A exposição abaixo é mais bem obtida com distração longitudinal e estresse em

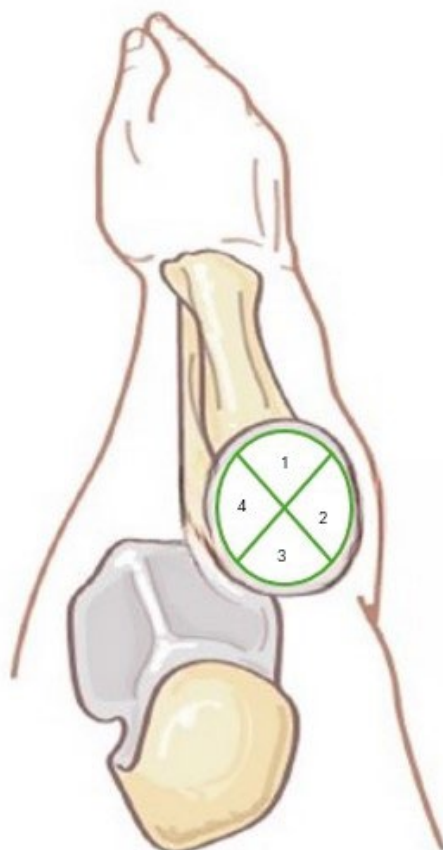


- A) varo e pronação.
- B) **varo e supinação.**
- C) valgo e pronação.
- D) valgo e supinação.

Alternativa correta: B

QUESTÃO

Na fratura da cabeça do rádio, a zona de segurança para a osteossíntese com o antebraço em posição neutra está representada na figura abaixo pelo número

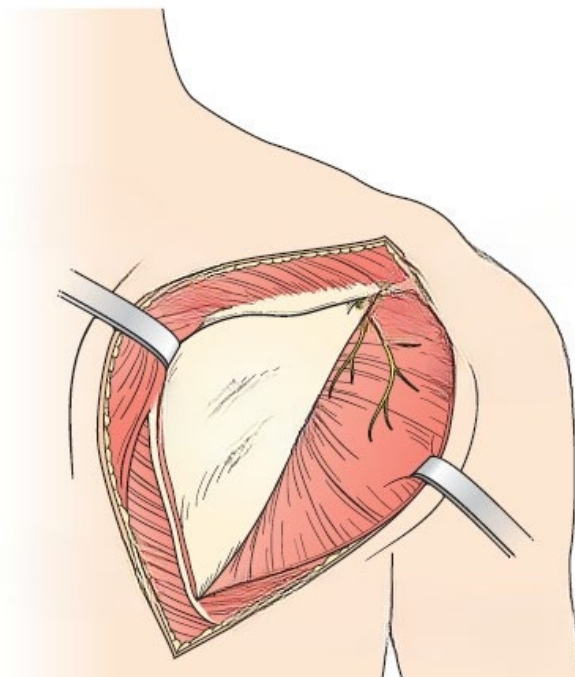


- A) 1.
- B) **2**
- C) 3.
- D) 4.

Alternativa correta: B

QUESTÃO

A imagem abaixo, de um ombro direito, corresponde à via de acesso de

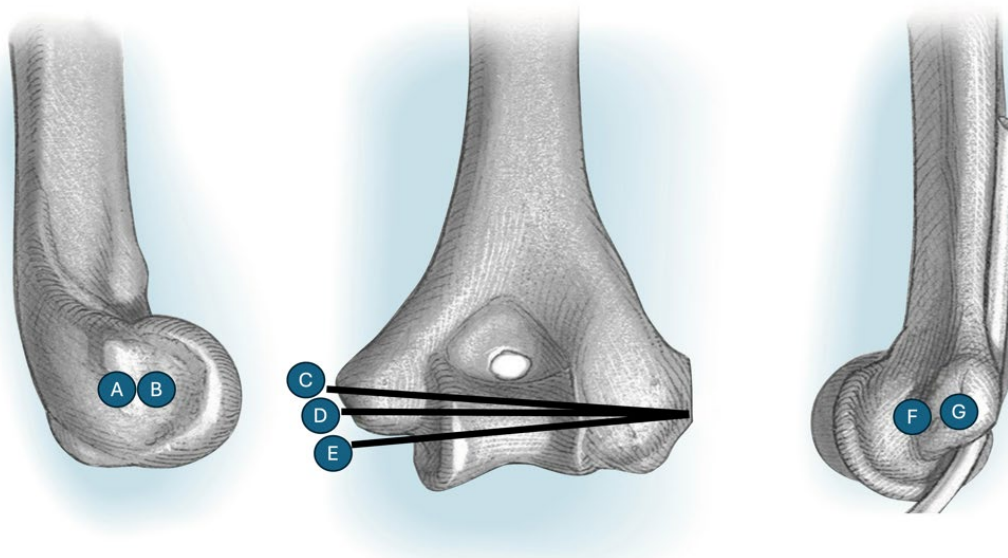


- A) **JUDET.**
- B) MACKENZIE.
- C) MCLAUGHLIN.
- D) NEER posterior.

Alternativa correta: A

QUESTÃO

Na confecção do fixador externo articulado, o centro de rotação é representado pelas letras

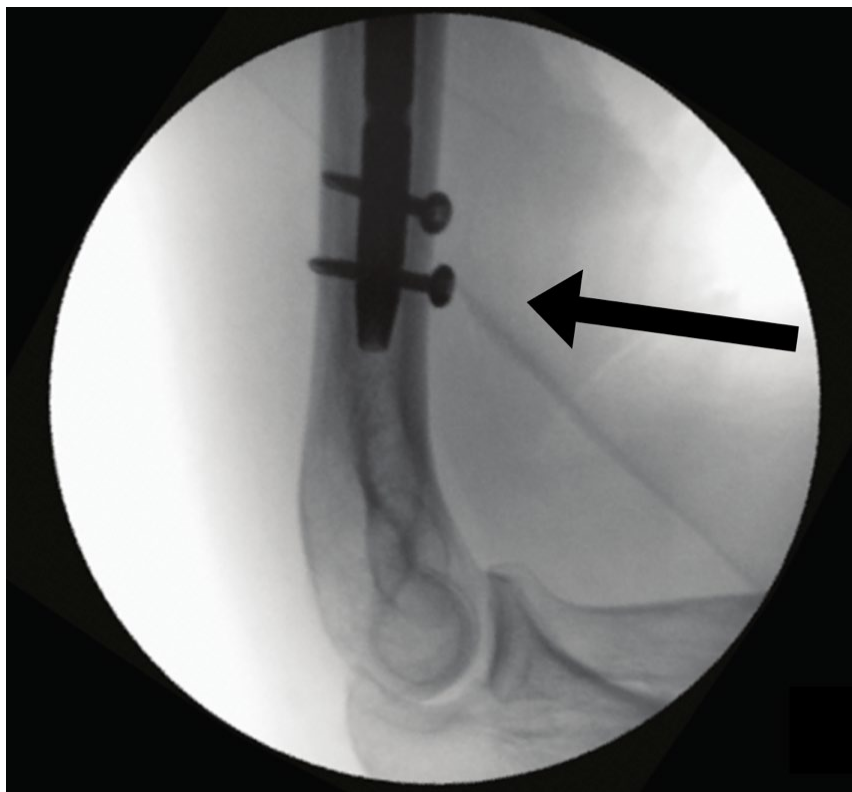


- A) A, C e F.
- B) A, E e G.
- C) B, C e G
- D) **B, D e F**

Alternativa correta: D

QUESTÃO

Durante o bloqueio indicado pela seta na figura a seguir, os nervos sob maior risco são

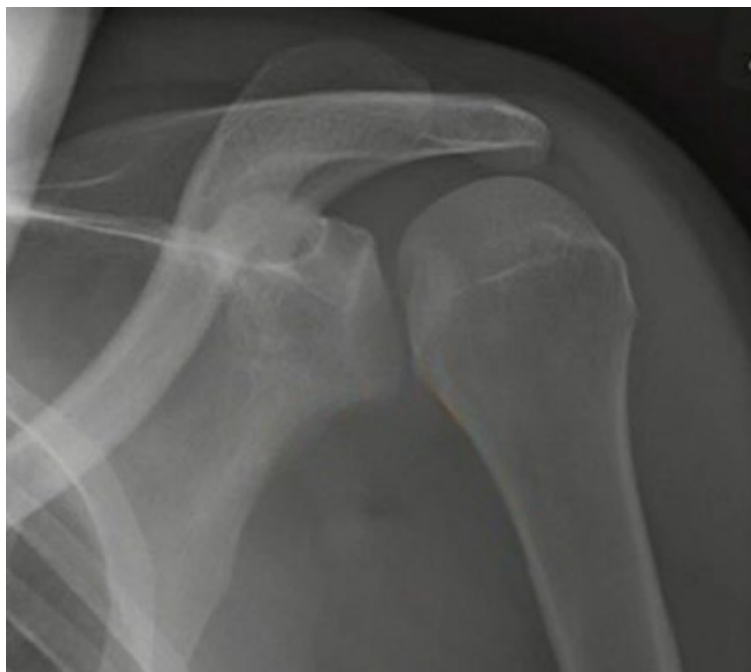

- A) radial e ulnar.
- B) ulnar e mediano.
- C) radial e musculocutâneo.
- D) mediano e musculocutâneo.

Alternativa correta: C

QUESTÃO

Na imagem a seguir, o sinal radiográfico e o diagnóstico são, respectivamente,

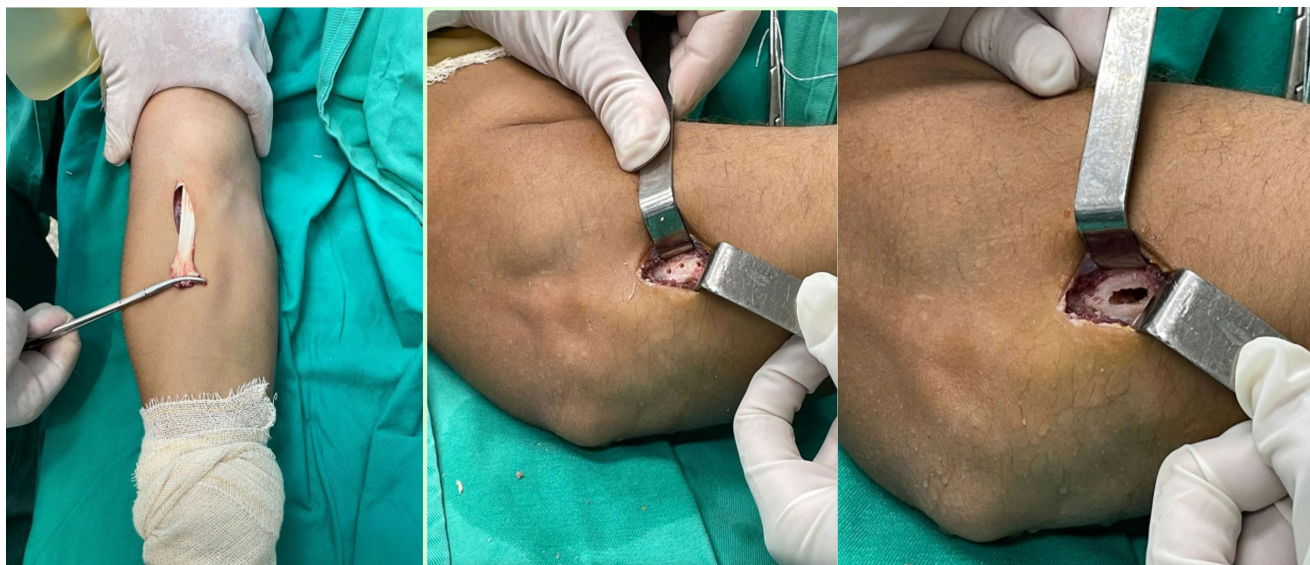

- A) *lightbulb* e osteonecrose.
- B) crescente e osteonecrose.
- C) MERCEDES e luxação posterior.
- D) quebra da linha de MOLONEY e luxação posterior.

Alternativa correta: D

QUESTÃO

Na técnica cirúrgica demonstrada nas imagens a seguir, é complicação frequente a

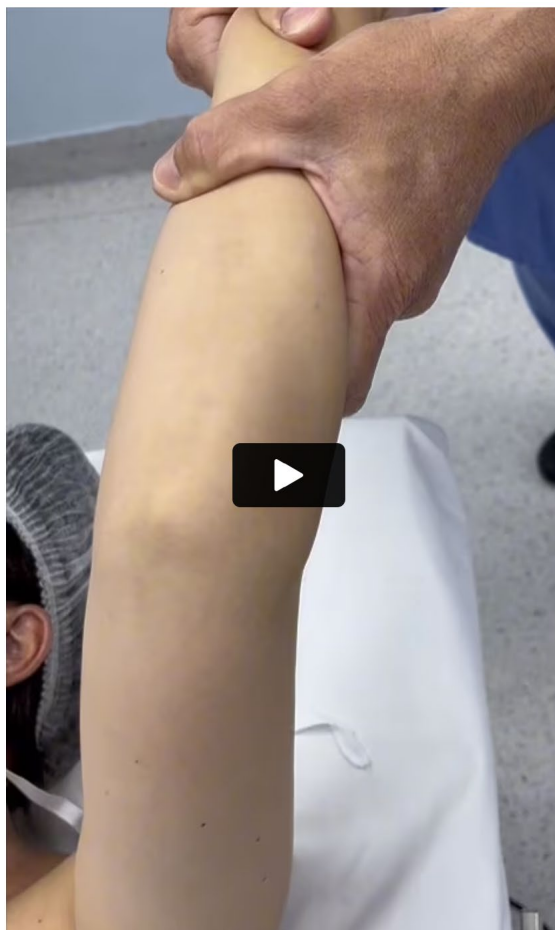

- A) **ossificação heterotópica.**
- B) fratura proximal do rádio.
- C) lesão do nervo interósseo anterior.
- D) lesão do nervo cutâneo lateral do antebraço.

Alternativa correta: A

QUESTÃO

O teste demonstrado no vídeo a seguir é realizado de



- A) extensão para flexão, com estresse em varo e pronação.
- B) flexão para extensão, com estresse em varo e pronação.
- C) **extensão para flexão, com estresse em valgo e supinação.**
- D) flexão para extensão, com estresse em valgo e supinação.

Alternativa correta: C